



ΕΛΛΗΝΙΚΗ ΔΗΜΟΚΡΑΤΙΑ
ΠΑΝΕΠΙΣΤΗΜΙΟ ΚΡΗΤΗΣ

ΕΙΚΟΝΙΚΟ ΕΡΓΑΣΤΗΡΙΟ ΠΑΙΔΟΚΑΡΔΙΟΛΟΓΙΑΣ

Ενότητα: Αρρυθμίες και ΗΚΓμα στην παιδιατρική πράξη

Ιωάννης Γερμανάκης
Επίκουρος Καθηγητής Παιδιατρικής,
Πανεπιστήμιο Κρήτης



Ευρωπαϊκή Ένωση
Ευρωπαϊκό Κοινωνικό Ταμείο



ΥΠΟΥΡΓΕΙΟ ΠΑΙΔΕΙΑΣ & ΘΡΗΣΚΕΥΜΑΤΩΝ, ΠΟΛΙΤΙΣΜΟΥ & ΑΘΛΗΤΙΣΜΟΥ
ΕΙΔΙΚΗ ΥΠΗΡΕΣΙΑ ΔΙΑΧΕΙΡΙΣΗΣ

Με τη συγχρηματοδότηση της Ελλάδας και της Ευρωπαϊκής Ένωσης



Περίπτωση 1

- Έμβρυο 20 εβδομάδων
- Εμφανίζει σοβαρή βραδυκαρδία ή ταχυκαρδία
- Σύντομα εμφανίζει ύδρωπα
- **Ερωτήματα**
- Πιθανή διάγνωση?
- Υπάρχει θεραπεία?

Περίπτωση 2

- Παιδί ηλικίας 3 ετών
- Εμφανίζει **τάση για έμετο, ανορεξία, εύκολη κόπωση**
- Κλινική εξέταση **ρυθμική ταχυκαρδία**
- **Ερωτήματα**
- Ποιά είναι η πιο σημαντική πληροφορία στο ΗΚΓμα
- Από τι θα εξαρτηθεί αν δοκιμάσω φαρμακευτική αγωγή ή ηλεκτρική ανάταξη
- Τί φάρμακα πρέπει να χορηγήσω;

Περίπτωση 3

- **Ασυμπτωματικό παιδί 4 ετών**
- Στην κλινική εξέταση αντιληπτή **αρρυθμία**
- **Ερωτήματα**
- Πότε κάνω ΗΚΓμα?
- Τί είναι σημαντικό από ιστορικό?
- Θεραπεία?
- Πρόγνωση?

Περίπτωση 4

- Παιδί ηλικίας 6 ετών
- Πρόσφατος **άγνωστης αιτιολογίας θάνατος πατέρα 38 ετών**
- Το παιδί εμφανίζει **«επιληπτικά» επεισόδια**
- **Ερωτήματα**
- Χρειάζεται ΗΚΓμα
- Τι είναι σημαντικό να αξιολογήσω στο ΗΚΓμα?
- Χρειάζεται και υπερηχοκαρδιογράφημα?
- Τί παθήσεις ψάχνω?

Θέση του ΗΚΓματος στην παιδιατρική πράξη

- μοναδική θέση στην ανίχνευση κληρονομικών καταστάσεων με αυξημένο κίνδυνο αιφνίδιου θανάτου (LQT, Brugada)

Θέση του ΗΚΓματος στην παιδιατρική πράξη

- εξαιρετική σχέση **κόστους-οφέλους** στον έλεγχο ασυμπτωματικών πληθυσμών (πχ αθλητών για παρουσία **υπερτροφικής μυοκαρδιοπάθειας**)

Θέση του ΗΚΓματος στην παιδιατρική πράξη

- Ανωμαλίες στο **νεογνικό ΗΚΓμα** άμεση ένδειξη περαιτέρω **καρδιολογικού ελέγχου** κάθε σοβαρά πάσχοντος νεογνού- με **κυάνωση** ή **shock** (ακόμα και σε απουσία καρδιακού φυσήματος)

Θέση του ΗΚΓματος στην παιδιατρική πράξη

- Μοναδικό διαγνωστικό μέσο αρρυθμιών

Θέση του ΗΚΓματος στην παιδιατρική πράξη

- Σημαντικός ρόλος στην κλινική παρακολούθηση παιδιών με
- Ηλεκτρολυτικές διαταραχές
- Μυοκαρδίτιδα, περικαρδίτιδα

Συνήθεις ενδείξεις επιτέλεσης ΗΚΓματος σε παιδί

- Έλεγχος παιδιών που αθλούνται
- Προκάρδιο-θωρακικό άλγος
- Αίσθημα παλμών
- Μειωμένη αντοχή κόπωσης
- Απώλεια συνείδησης, σπασμούς
- Φύσημα (μη λειτουργικό)
- Ηλεκτρολυτικές διαταραχές
- Συγγενής καρδιοπάθεια
- Μυοκαρδίτιδα κτλ


Προϋποθέσεις επιτυχούς ανάλυσης του ΗΚΓματος

- **ΚΑΤΑΝΟΗΣΗ:**
- **μηχανισμού** ηλεκτρικής διέγερσης της καρδιάς
- **καταγραφής** της διέγερσης στο ΗΚΓμα
- **φυσιολογικών αλλαγών** της ηλεκτρικής διέγερσης στην παιδική ηλικία
- **παθολογικών αλλαγών** στο ΗΚΓμα σε καρδιαγγειακές παθήσεις

Προϋποθέσεις επιτυχούς ανάλυσης του ΗΚΓματος

- Κατανόηση του τρόπου καταγραφής της ηλεκτρικής διέγερσης στο ΗΚΓμα
- Κατανόηση του τρόπου ηλεκτρικής διέγερσης της καρδιάς
- Κατανόηση των φυσιολογικών αλλαγών της ηλεκτρικής διέγερσης στην παιδική ηλικία
- Κατανόηση των αλλαγών στο ΗΚΓμα σε καρδιαγγειακές παθήσεις (ανατομικές, αρρυθμίες)

Καταγραφή ηλεκτρικής διέγερσης



Απαγωγές ηλεκτροκαρδιογραφήματος

- Για την καταγραφή της ηλεκτρικής δραστηριότητας της καρδιάς καταγραφικά ηλεκτρόδια τοποθετούνται στο δέρμα Θώρακα-άκρων
- Ο συνδυασμός τους επιτρέπει την καταγραφή της προβολής του άξονα της ηλεκτρικής διέγερσης από συγκεκριμένες θέσεις : **ΑΠΑΓΩΓΕΣ**

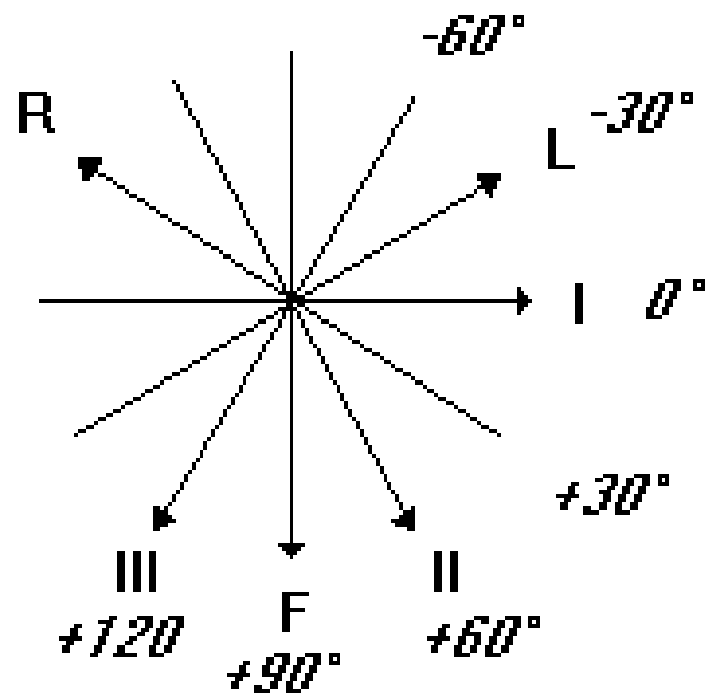
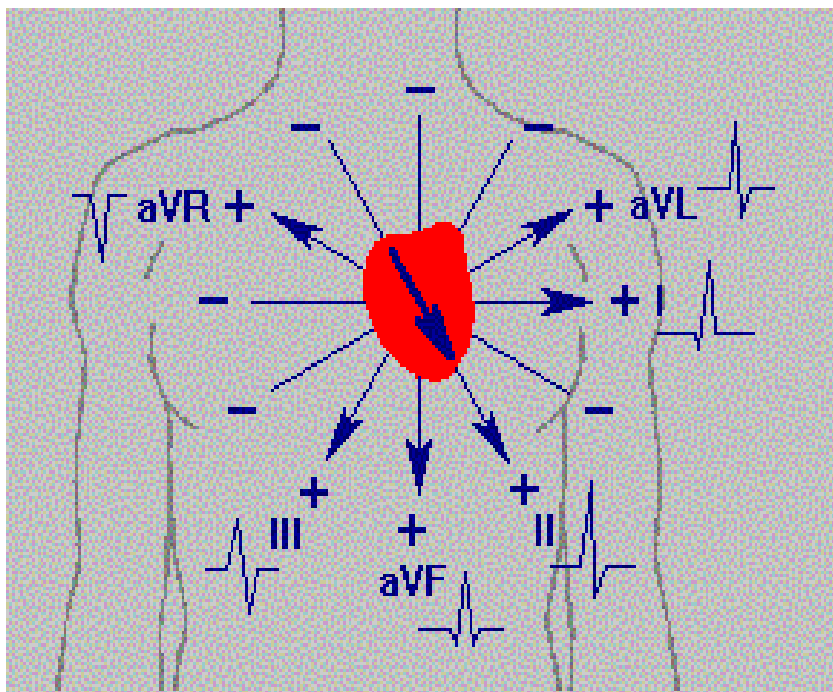
σε δύο κάθετα μεταξύ τους επίπεδα:

- Στεφανιαίο επίπεδο (coronal): **ΑΠΑΓΩΓΕΣ ΑΚΡΩΝ**
- Εγκάρσιο επίπεδο (transverse): **ΠΡΟΚΑΡΔΙΕΣ ΑΠΑΓΩΓΕΣ**

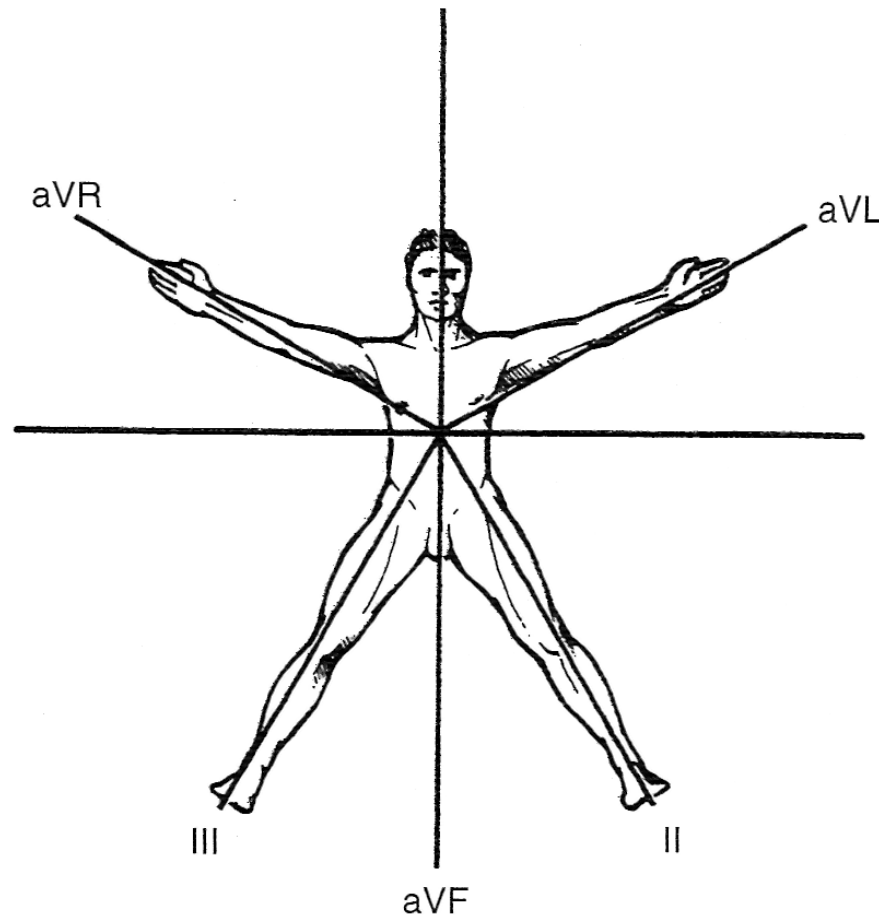
Απαγωγές: θέσεις καταγραφείς

- Οι **απαγωγές των άκρων I, II, III** και οι ενισχυμένες των άκρων **aVR, aVL, aVF** σε στεφανιαίο επίπεδο αντίστοιχο με της ακτινογραφίας θώρακα
- ενώ οι **προκάρδιες V1-V6** απαγωγές σε εγκάρσιο επίπεδο αντίστοιχο με εκείνο της αξονικής τομογραφίας

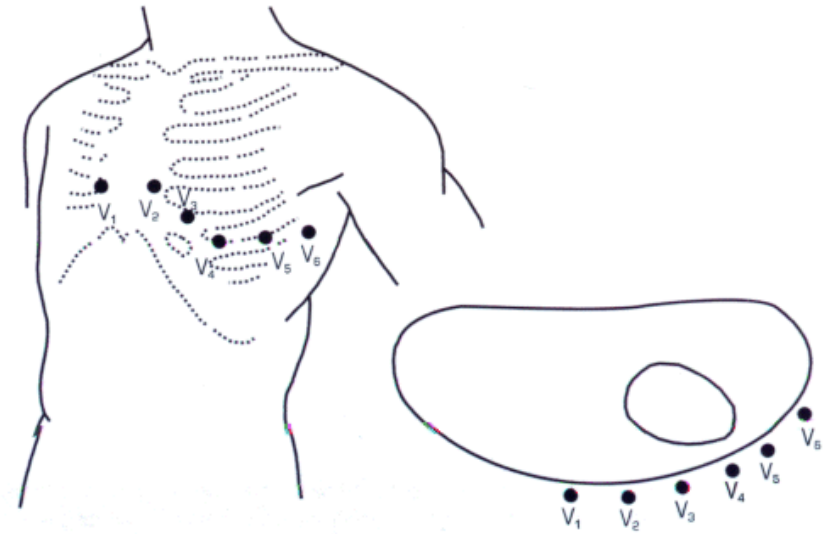
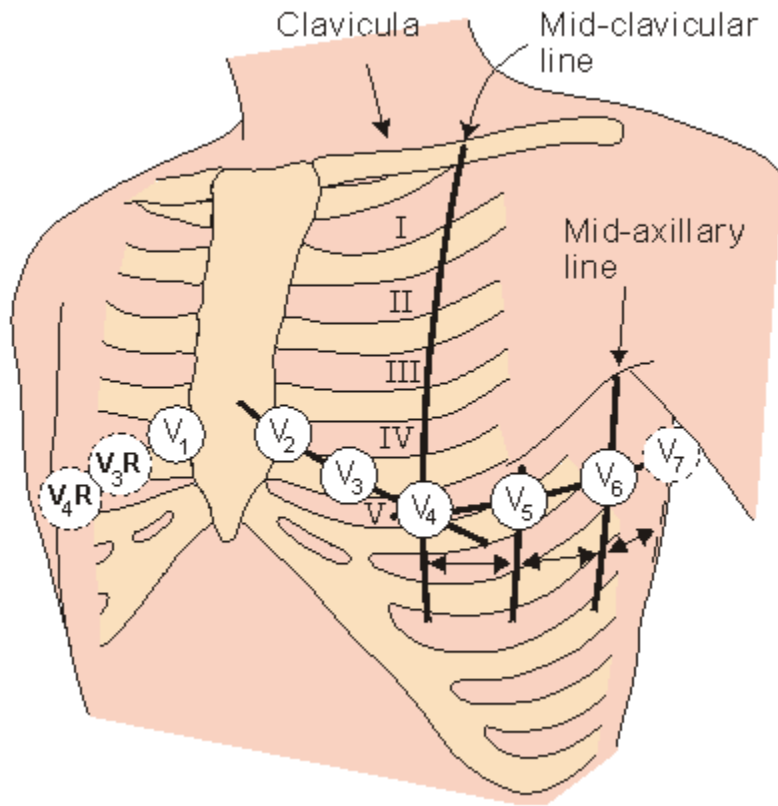
Απαγωγές άκρων



Κύριες απαγωγές άκρων

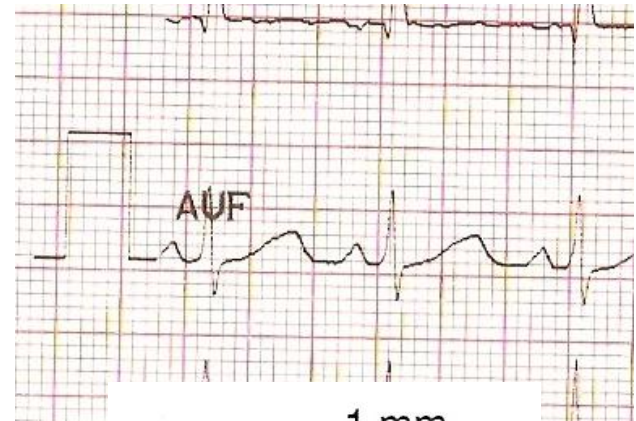


Προκάρδιες απαγωγές

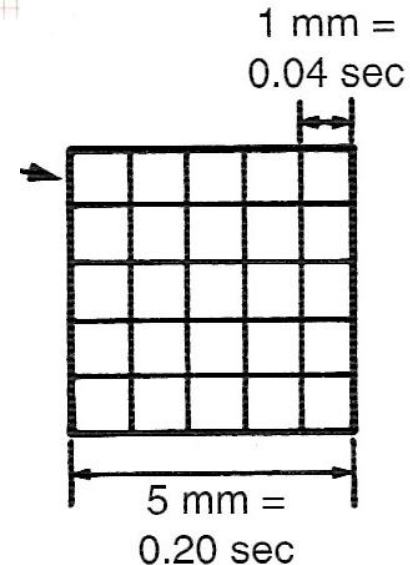


καθιερωμένη (standard) καταγραφή

- 10 mm = 1mV
- Ταχύτητα 25mm/sec

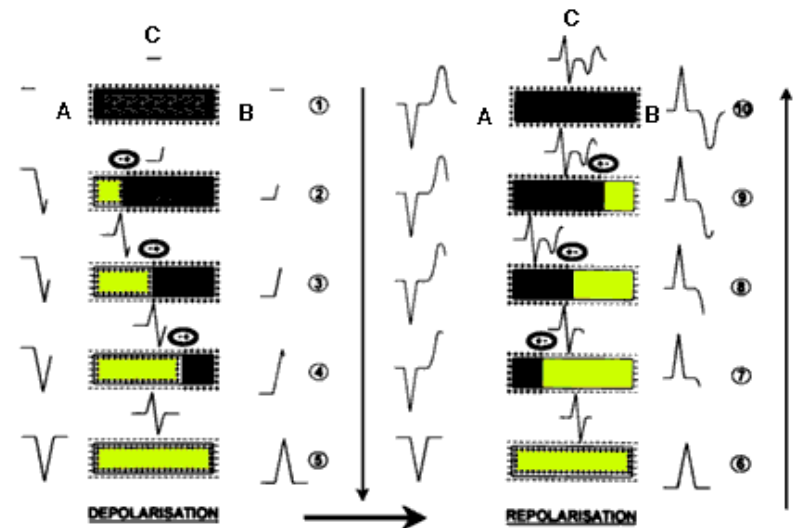


- Απόσταση δύο διαδοχικών λεπτών γραμμών: 0,04 sec
- Απόσταση δύο έντονων γραμμών: 0,2 sec



πολικότητα επαρμάτων: κατεύθυνση διέγερσης

- Κάθε απαγωγή καταγράφει:
 - **Θετικά επάρματα** όταν η ηλεκτρική διέγερση **πλησιάζει**
 - **Αρνητικά επάρματα** όταν η ηλεκτρική διέγερση **απομακρύνεται**
- ...από την απαγωγή αυτή.

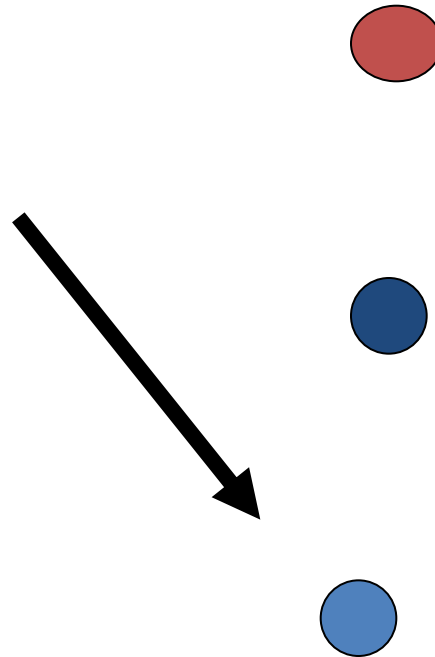


ύψος επαρμάτων: γωνία καταγραφής

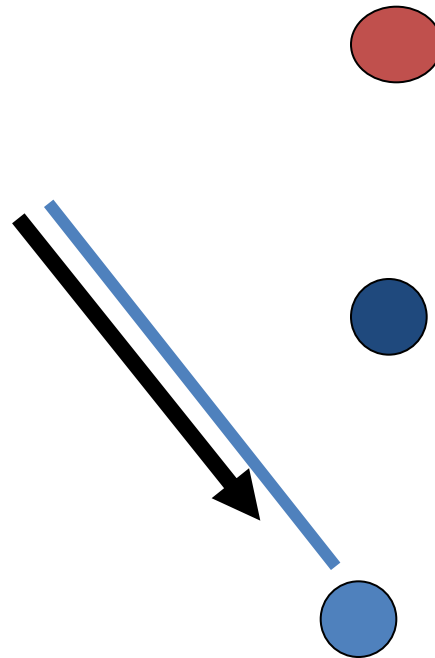
- Η διάδοση της ηλεκτρικής διέγερσης της καρδιάς στο χώρο μπορεί να περιγραφεί με ένα άνυσμα (βέλος)
- Του οποίου η προβολή στον άξονα κάθε απαγωγής
- Καθορίζει το ύψος της καταγραφής.

ύψος επαρμάτων: γωνία καταγραφής

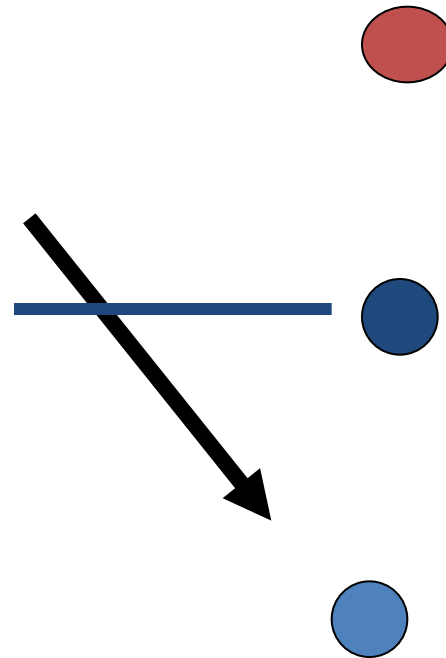
- Σε ευθυγράμμιση: μέγιστο ύψος
- Σε ορθή γωνία: μηδενικό ύψος



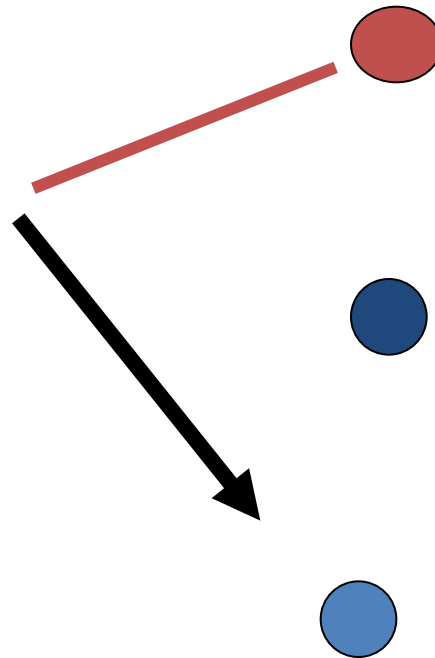
Ύψος απαγωγών: παράδειγμα



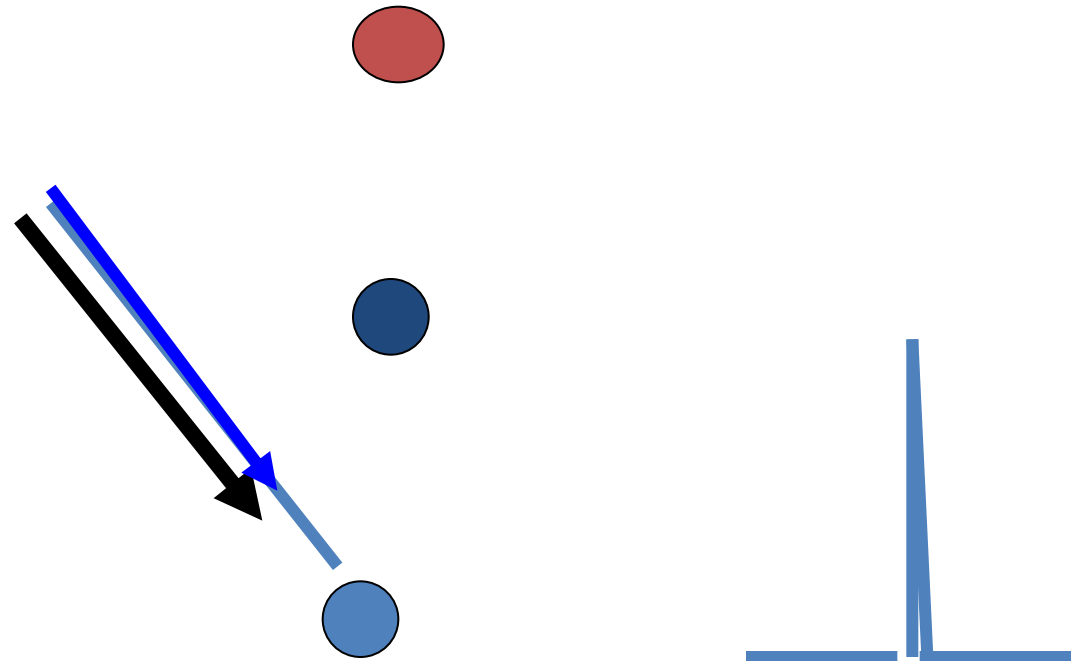
Ύψος απαγωγών: παράδειγμα



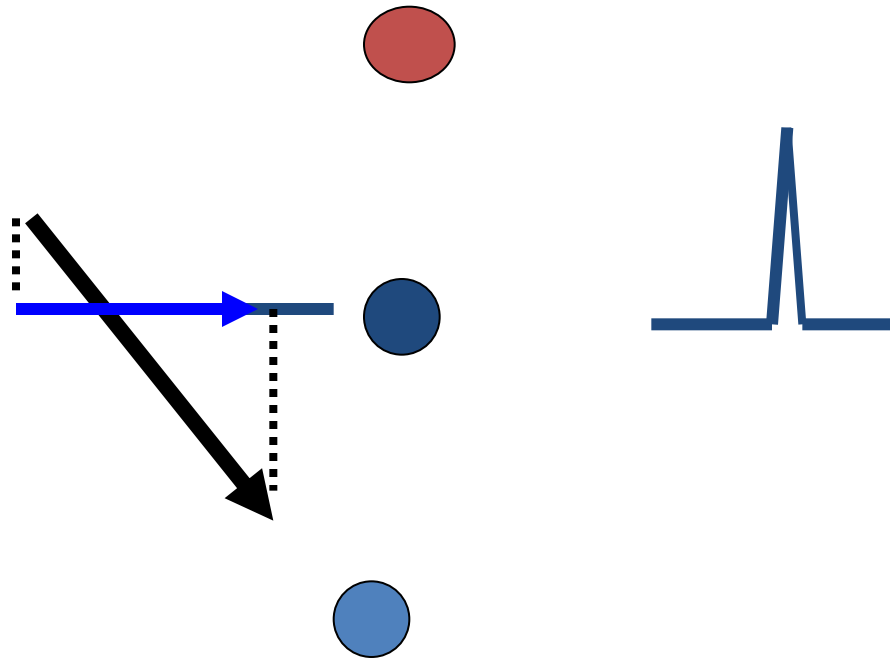
Ύψος απαγωγών: παράδειγμα



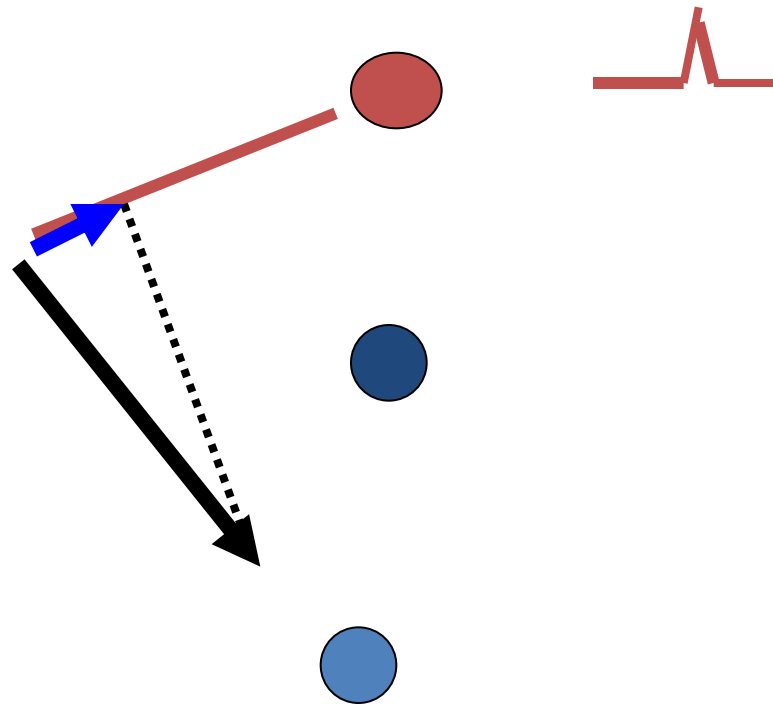
Ύψος απαγωγών: παράδειγμα



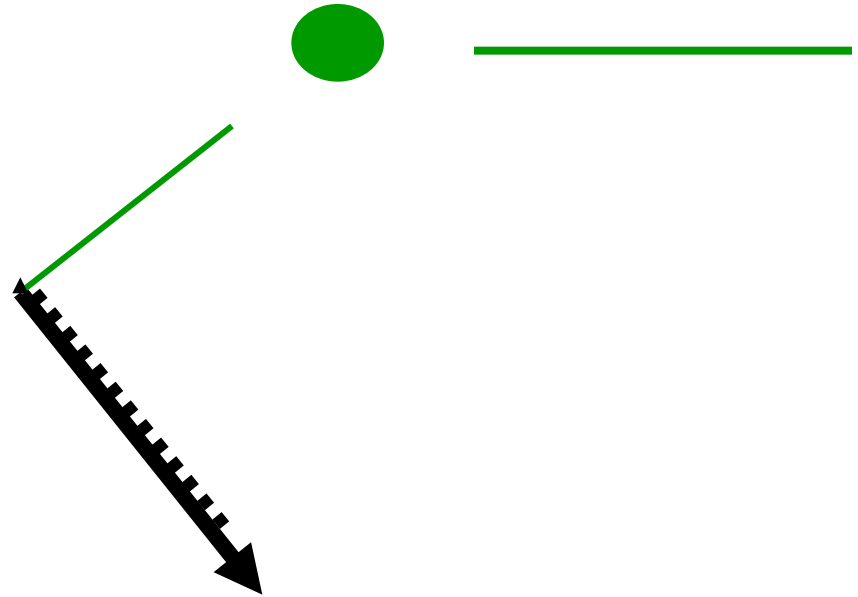
Ύψος απαγωγών: παράδειγμα



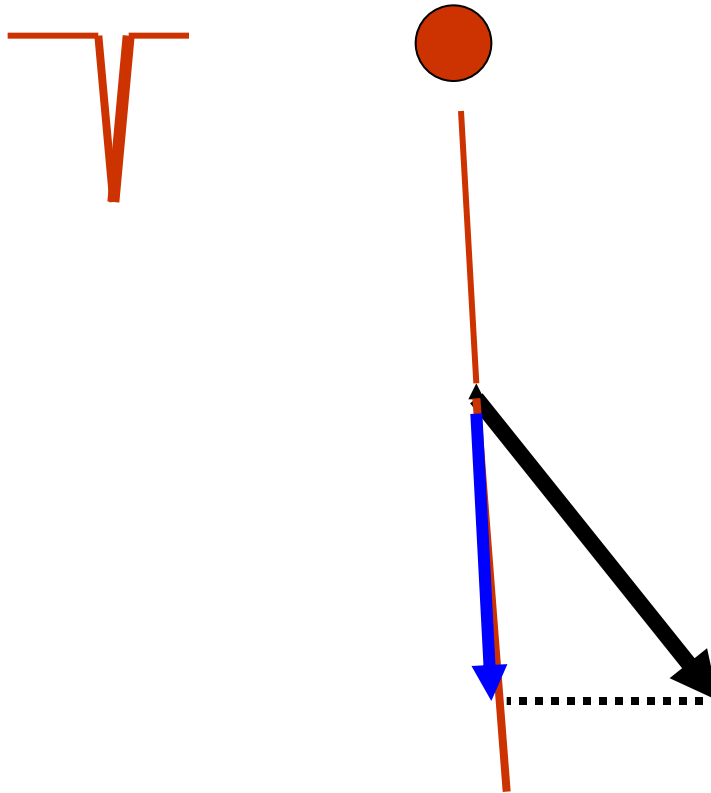
Ύψος απαγωγών: παράδειγμα



Ύψος απαγωγών: παράδειγμα



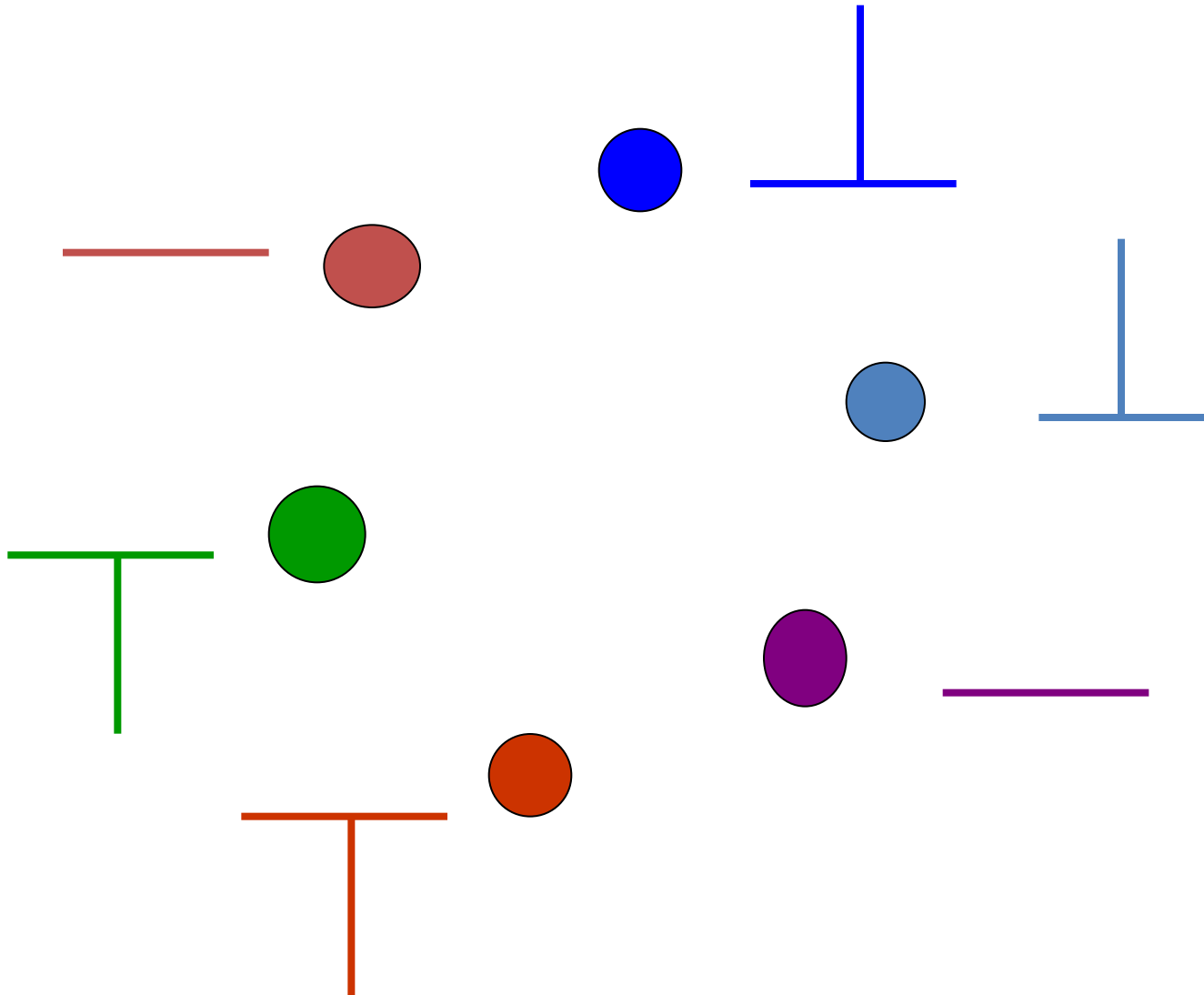
Ύψος απαγωγών: παράδειγμα



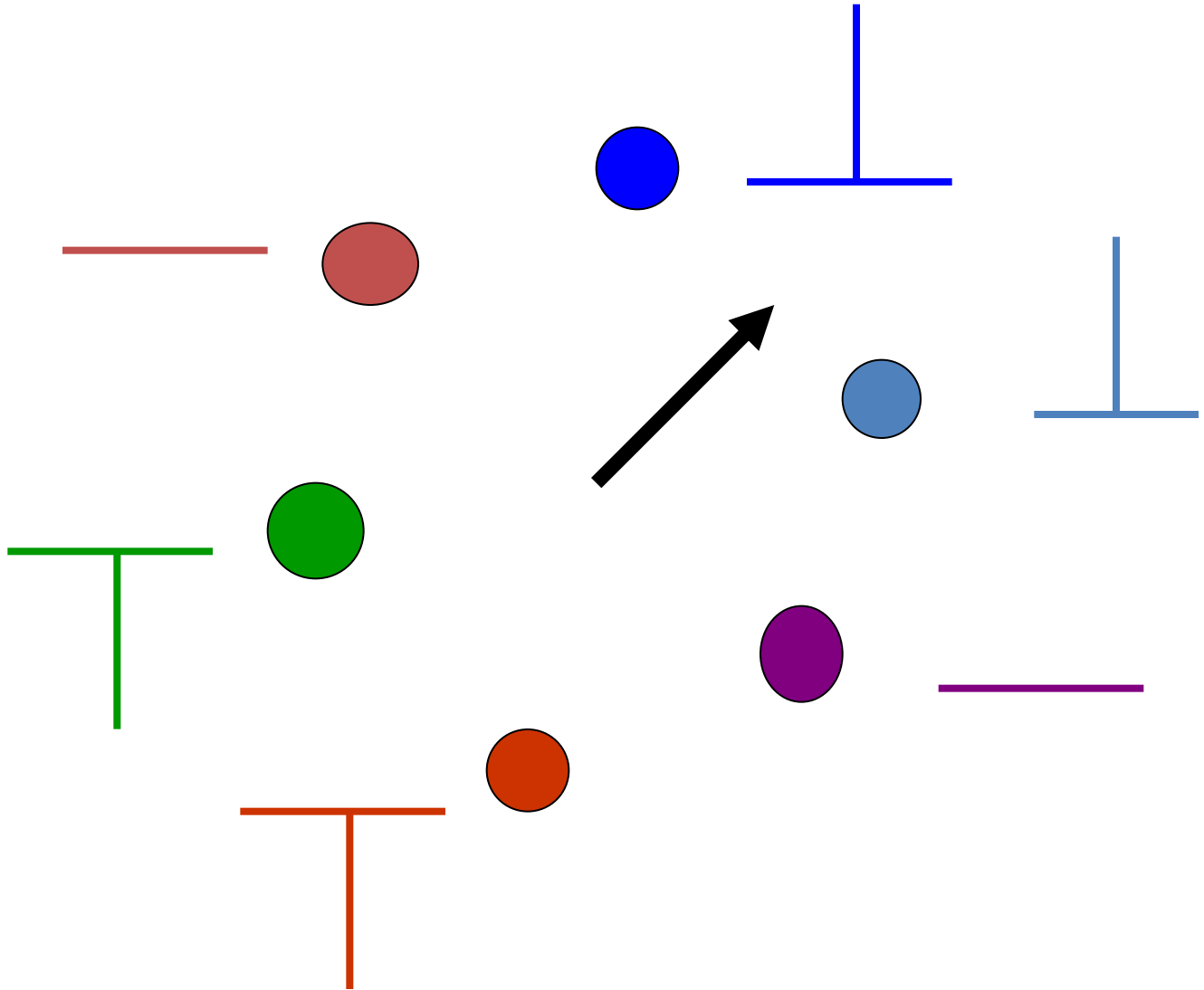
Άξονας ηλεκτρικής διέγερσης

- Καθώς η **πολικότητα** καταγράφει την **κατεύθυνση** μετάδοσης ηλεκτρικού ερεθίσματος
- Και το **ύψος** των επαρμάτων στις επιμέρους απαγωγές την **γωνία** με την οποία “βλέπουν” την ηλεκτρική διέγερση..
- Μπορούμε αντίστροφα να **προσδιορίσουμε τον (άγνωστο) άξονα της ηλεκτρικής διέγερσης** από την ταυτόχρονη καταγραφή πολλών απαγωγών

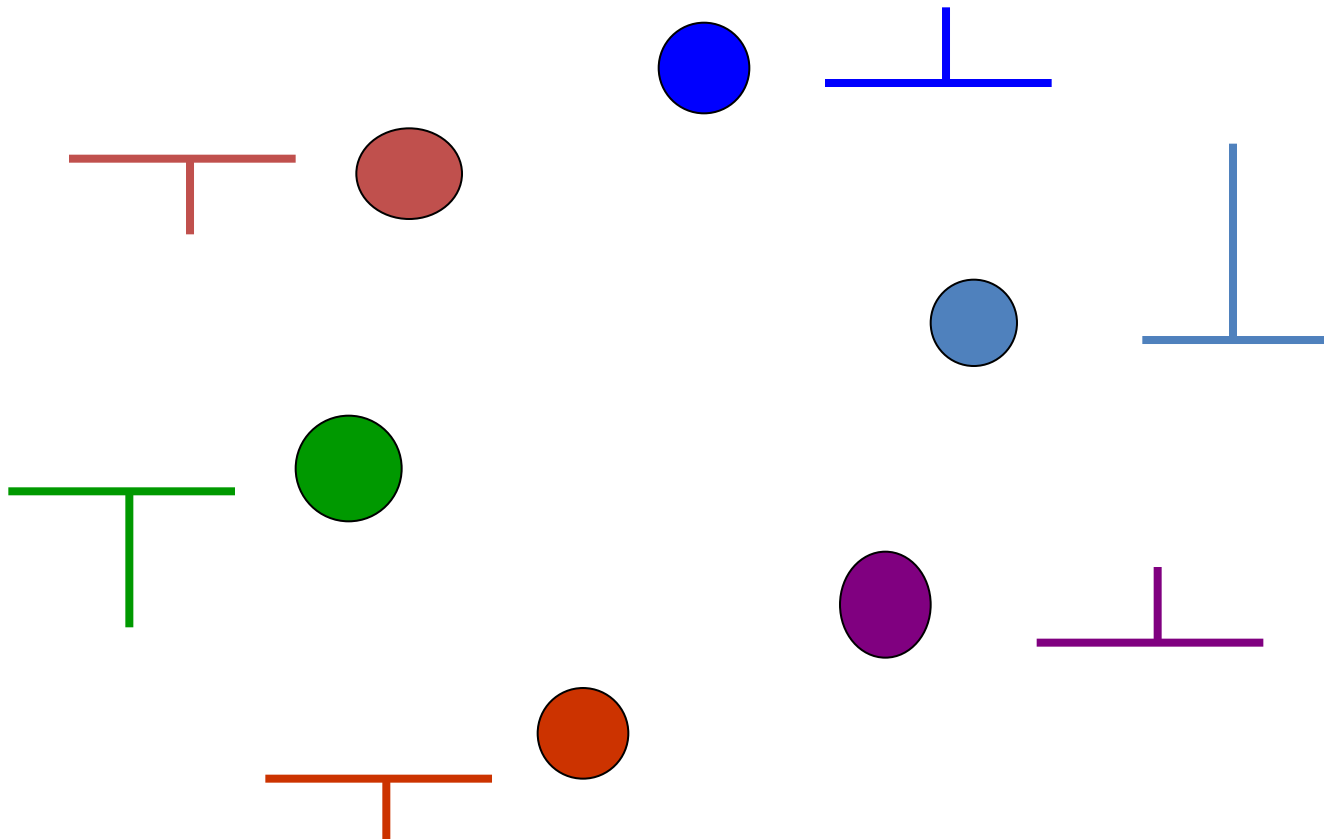
Ποιος είναι ο άξονας;



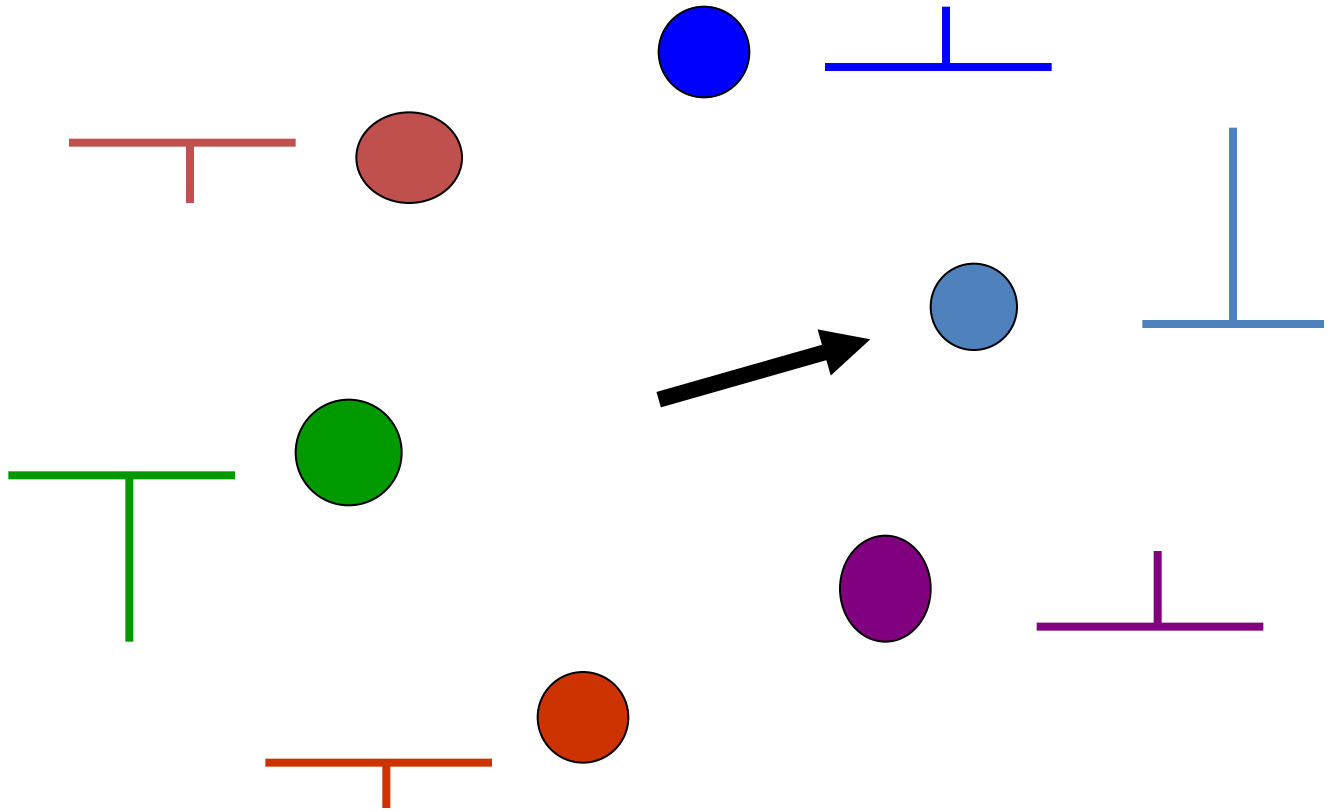
απάντηση



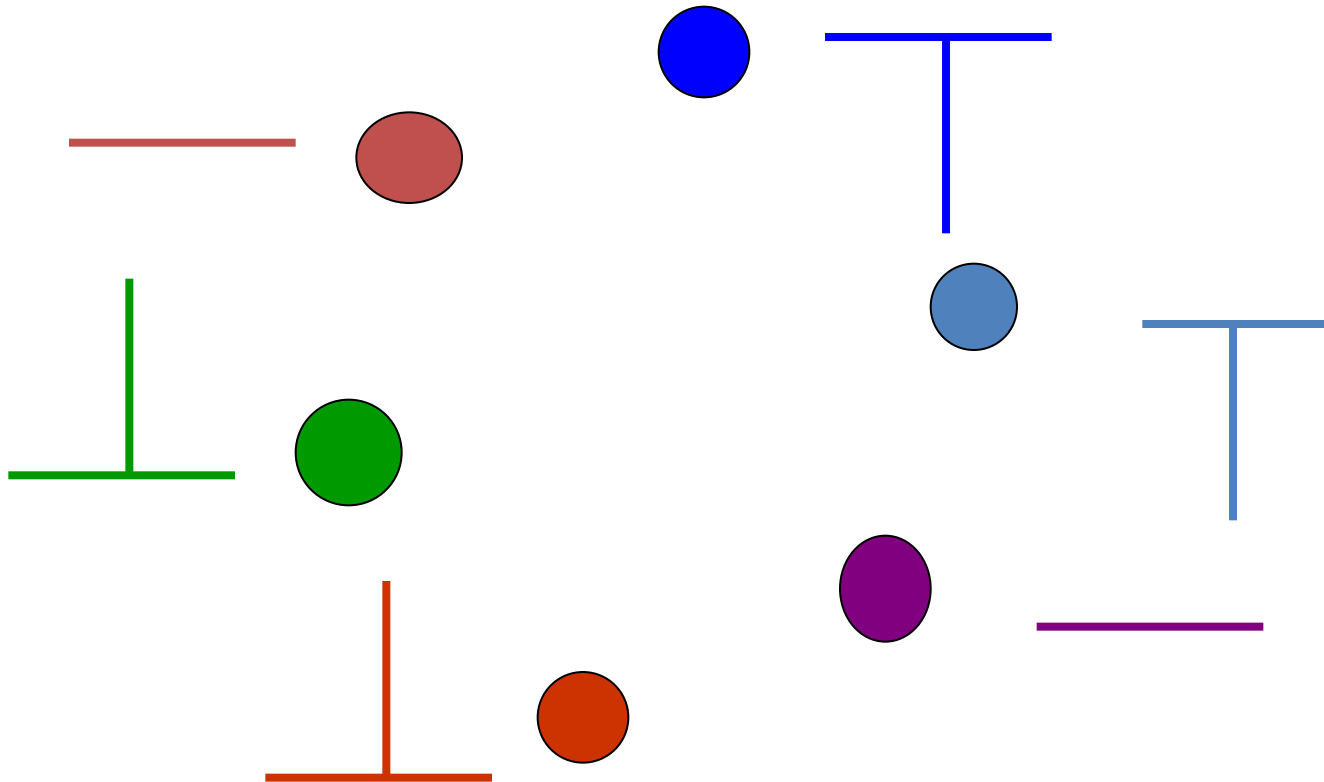
Ποιος είναι ο άξονας;



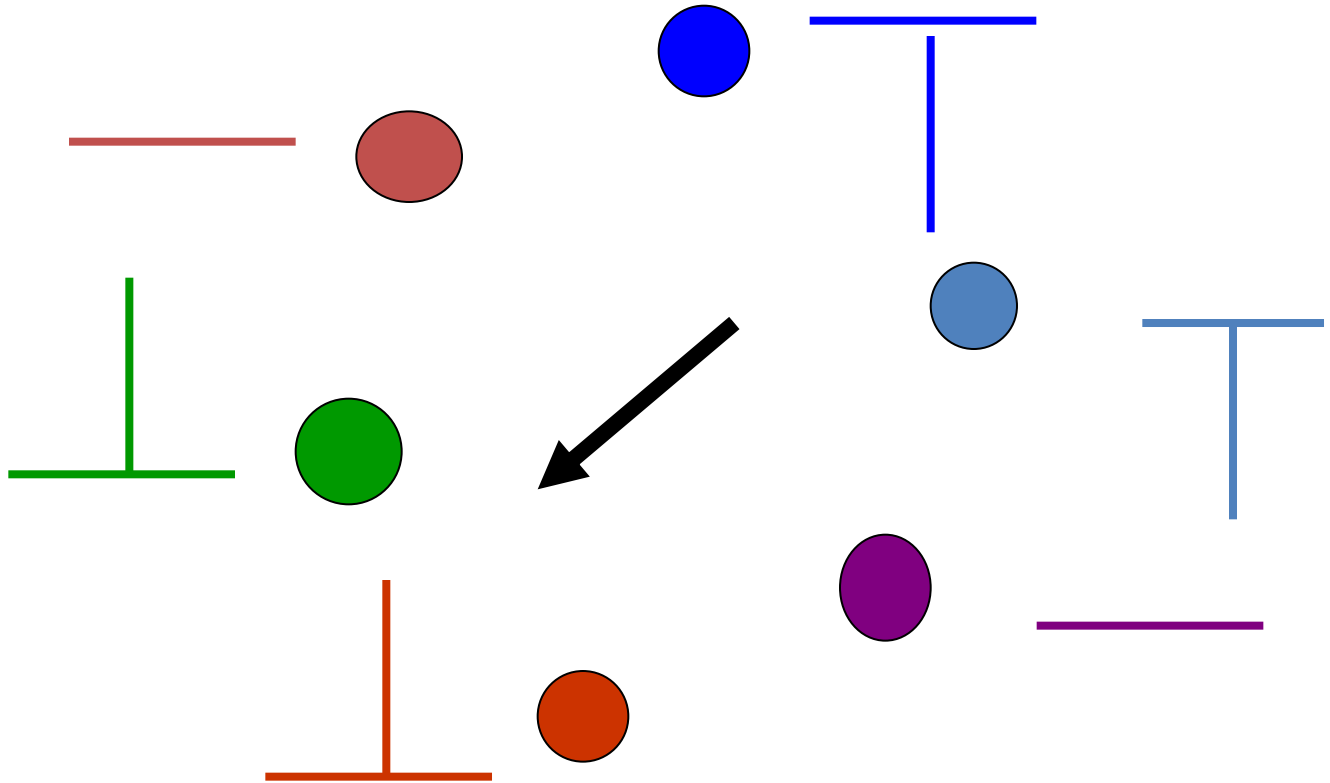
απάντηση



Ποιος είναι ο άξονας;



απάντηση



προσδιορισμός άξονα

1. ΕΥΡΕΣΗ ΤΕΤΑΡΤΗΜΟΡΙΟΥ

- Με βάση μόνο δύο απαγωγές: **I, ανF**
- **Απαγωγή I**: πολικότητα **δεξιά-αριστερά**
- **Απαγωγή ανF**: πολικότητα **άνω-κάτω**

2. ΕΥΡΕΣΗ ΑΚΡΙΒΟΥΣ ΚΑΤΕΥΘΥΝΣΗΣ

- Ο άξονας είναι **παράλληλος** στην απαγωγή που καταγράφει το **υψηλότερο έπαρμα**
- Ο άξονας είναι **κάθετος** στην απαγωγή που **δεν καταγράφει δυναμικά** (ισοηλεκτρική ή ίσα θετικά και αρνητικά επάρματα)

προσδιορισμός τεταρτητομορίου άξονα

Τεταρτημόριο Άξονα

- **Απαγωγή I:**

Θετικά επάρματα: αριστερό

Αρνητικά επάρματα: δεξιό

- **Απαγωγή aVF:**

Θετικά επάρματα: κάτω

Αρνητικά επάρματα: άνω

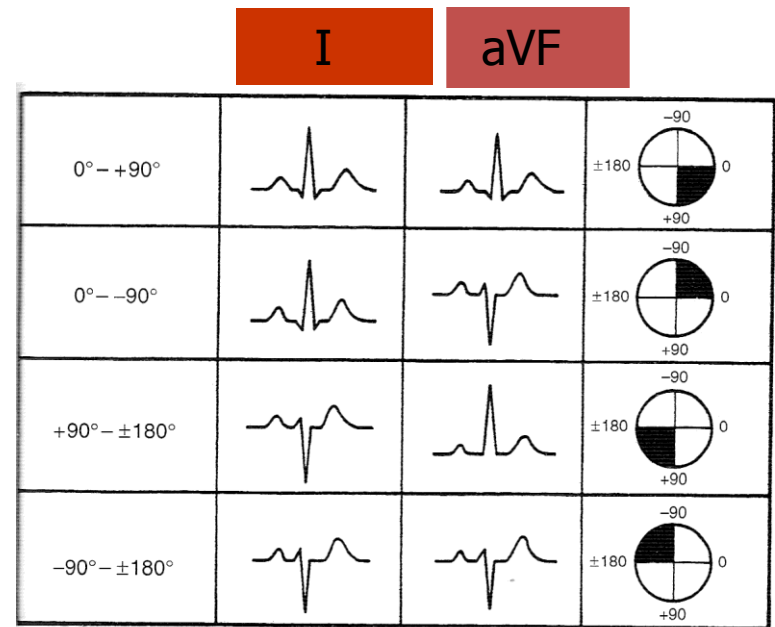


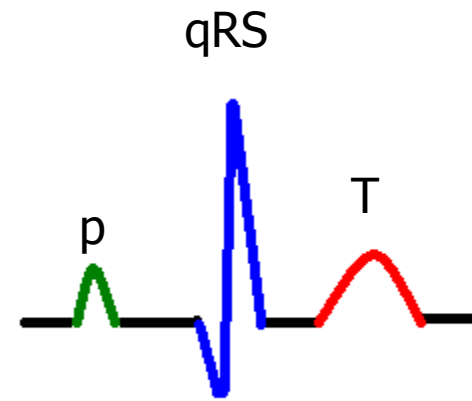
FIG 2-10.

Locating quadrants of mean QRS axis from leads I and aVF.

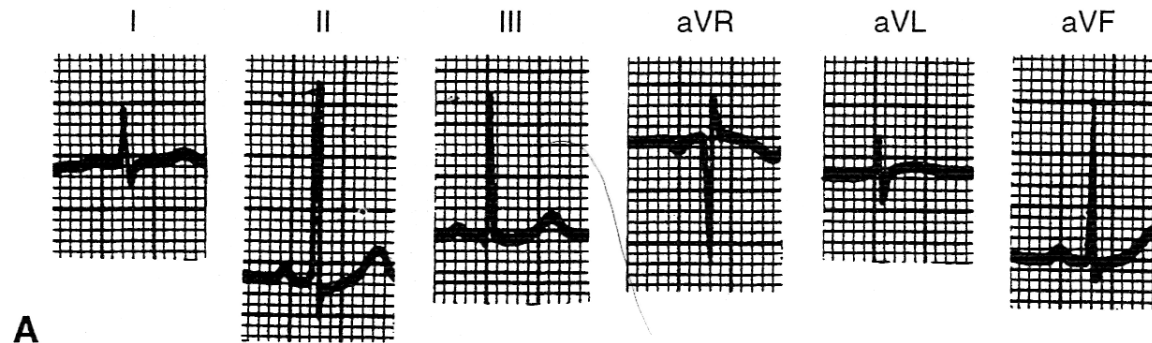
Καρδιακός άξονας

προσδιορισμός άξονα

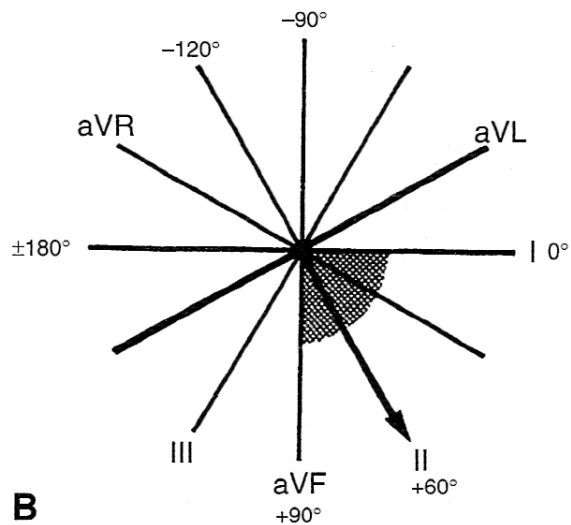
- Κολπικής εκπόλωσης
(έπαρμα P)
- Κοιλιακής εκπόλωσης
(σύμπλ. QRS)
- Κοιλιακής
επαναπόλωσης (έπαρμα
T)



παράδειγμα



A



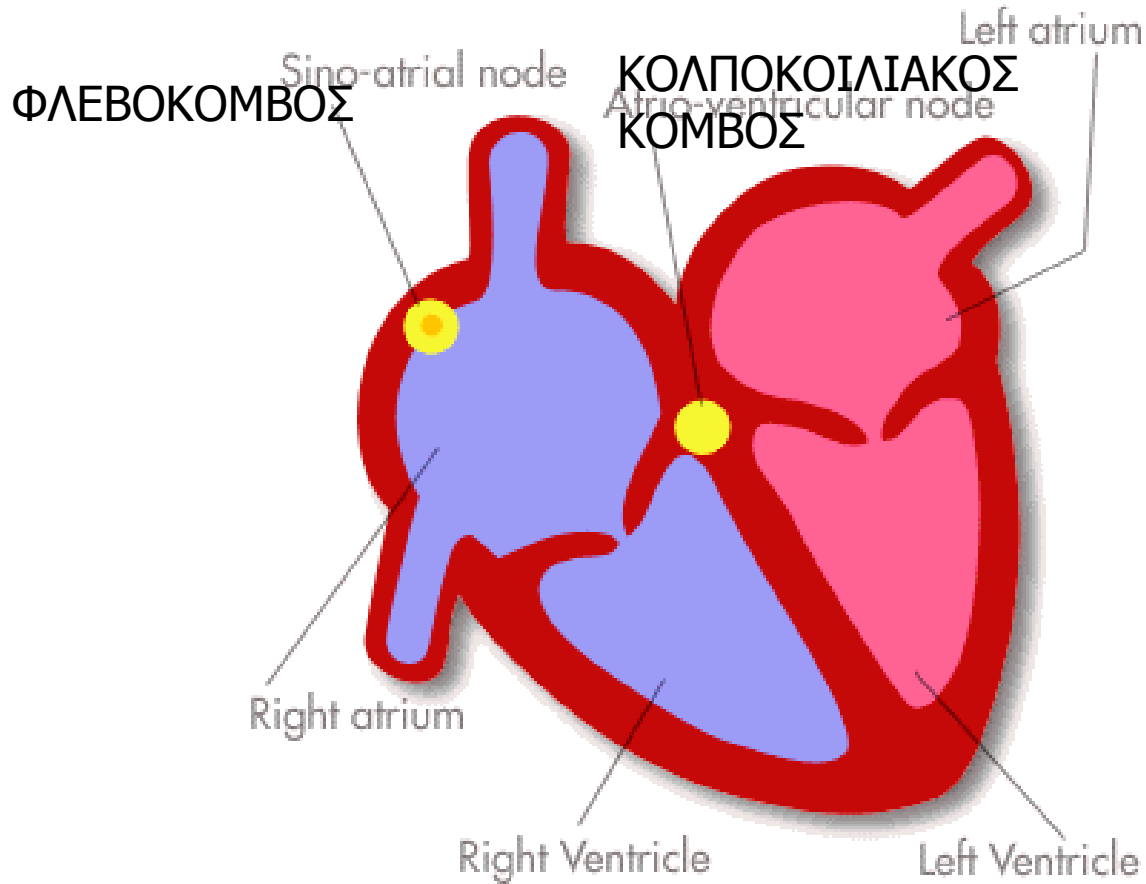
B

FIG 3.12

Προϋποθέσεις επιτυχούς ανάλυσης του ΗΚΓματος

- Κατανόηση του τρόπου καταγραφής της ηλεκτρικής διέγερσης στο ΗΚΓμα
- **Κατανόηση του τρόπου ηλεκτρικής διέγερσης της καρδιάς**
- Κατανόηση των φυσιολογικών αλλαγών της ηλεκτρικής διέγερσης στην παιδική ηλικία
- Κατανόηση των αλλαγών στο ΗΚΓμα σε καρδιαγγειακές παθήσεις (ανατομικές, αρρυθμίες)

Φυσιολογική ηλεκτρική διέγερση

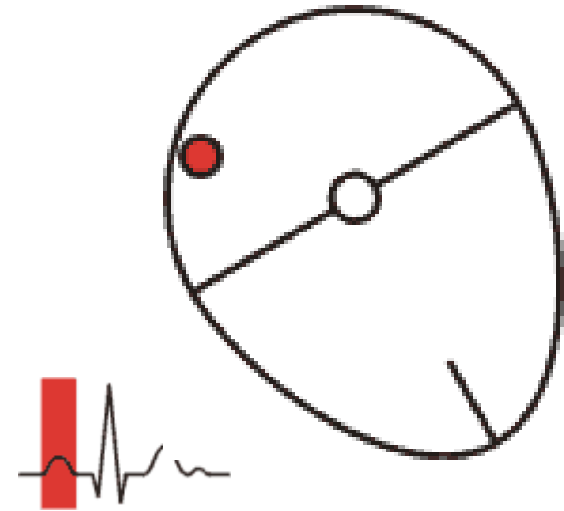


Διέγερση κόλπων **p** έπαρμα

- Φλεβοκομβικός ρυθμός
- p πριν από QRS
- Άξονας p: αριστερά –κάτω
- Υψηλότερα p: απαγωγή II

Καταγραφή:

- Άξονας
- Διάρκεια
- Ύψος

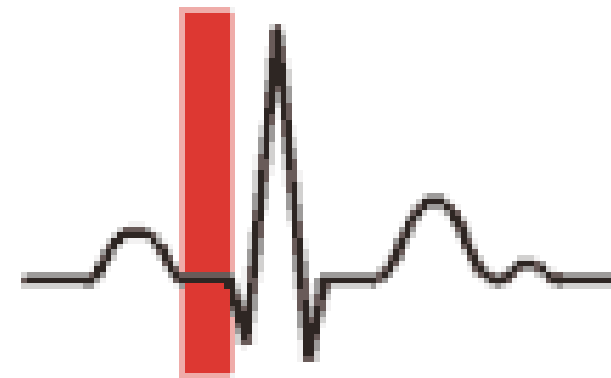
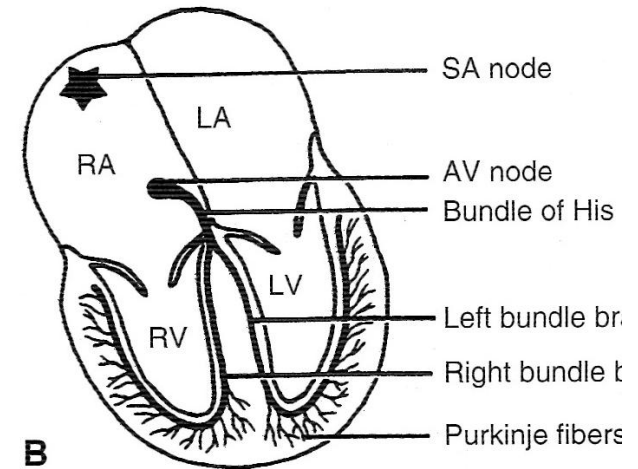


Κολποκοιλιακή καθυστέρηση PR διάστημα

- Ισοηλεκτρική γραμμή μεταξύ P και QRS

Καταγραφή

- **διάρκεια:** αρχή p - αρχή QRS



Διέγερση κοιλιών **QRS** έπαρμα

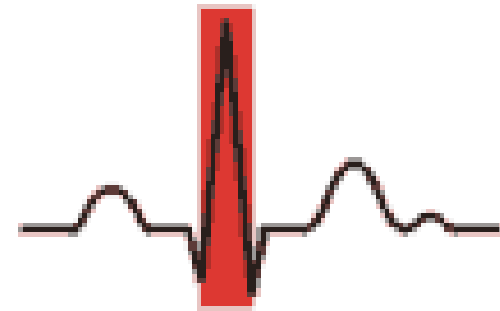
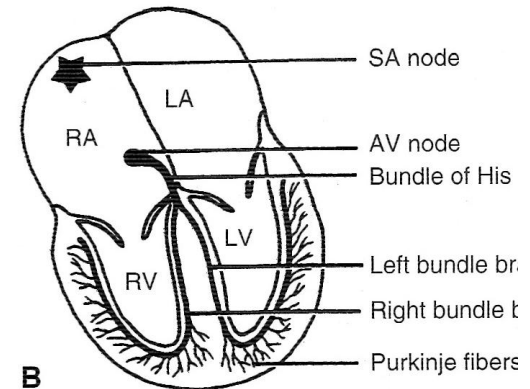
Κοιλιακή εκπόλωση

q: μεσοκοιλιακό διάφραγμα

RS: κοιλίες

Καταγραφή

- άξονας
- διάρκεια: αρχή q – τέλος S
- ύψος: q, R, S

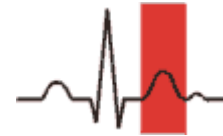


Επαναπόλωση κοιλιών

T έπαρμα

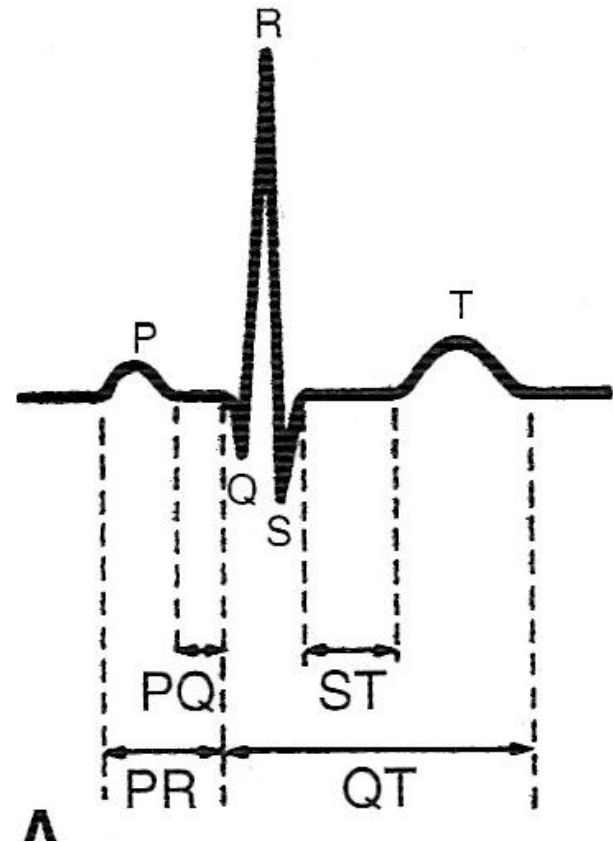
Καταγραφή

- άξονας
- διάρκεια
- ύψος



Διαστήματα-χρόνος μετάδοσης

- **PR** κολποκοιλιακή καθυστέρηση
- **QRS** χρόνος διέγερσης κοιλιών
- **QT** χρόνος εκπόλωσης-επαναπόλωσης κοιλιών



Στο ΗΚΓμα

- Το **ύψος** των επαρμάτων ανάλογο με το **μέγεθος** των δομών (διάταση, υπερτροφία!)
- Η **διάρκεια** των διαστημάτων ανάλογη του **χρόνου** μετάδοσης (διαταραχές ηλεκτρικής αγωγιμότητας)

Προϋποθέσεις επιτυχούς ανάλυσης του ΗΚΓματος

- Κατανόηση του τρόπου καταγραφής της ηλεκτρικής διέγερσης στο ΗΚΓμα
- Κατανόηση του τρόπου ηλεκτρικής διέγερσης της καρδιάς
- **Κατανόηση των φυσιολογικών αλλαγών της ηλεκτρικής διέγερσης στην παιδική ηλικία**
- Κατανόηση των αλλαγών στο ΗΚΓμα σε καρδιαγγειακές παθήσεις (ανατομικές, αρρυθμίες)

Διαφορές παιδικού ΗΚΓματος

- Η επικράτηση της **δεξιάς κοιλίας** στα πρώτα χρόνια της ζωής ,
- αλλά και του μικρότερου παιδικού θώρακα
- με αποτέλεσμα την καταγραφή **υψηλότερων δυναμικών**
- τα παιδιά έχουν **αυξημένη καρδιακή συχνότητα** και
- **βραχύτερα διαστήματα** από εκείνα του ενήλικα στο καρδιογράφημα.

Διαφορές παιδικού ΗΚΓματος

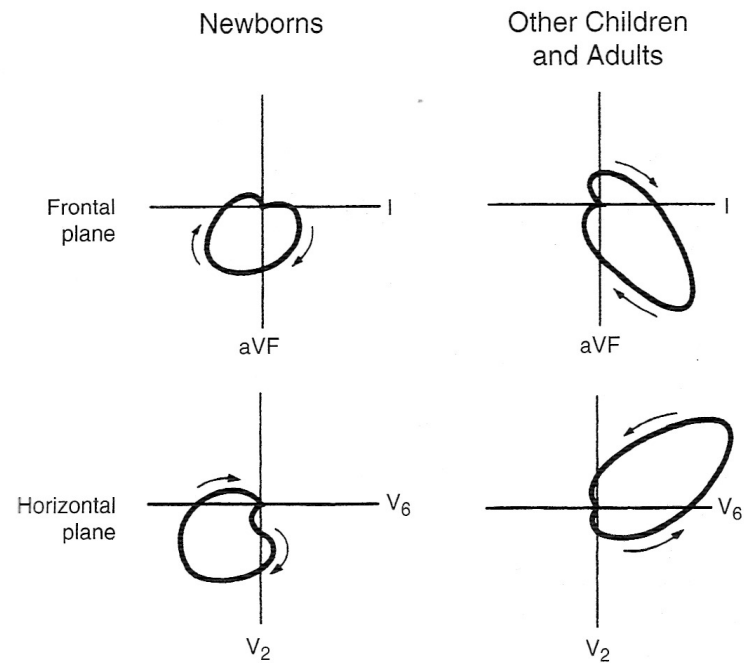
- Οι αλλαγές αυτές εμφανίζονται στο καρδιογράφημα με **σταδιακή μετατόπιση του άξονα QRS από δεξιά προς τα αριστερά,**
- τη **σταδιακή μείωση του ύψους των επαρμάτων R στις δεξιές απαγωγές V1,V2** και την αντίστοιχη αύξηση του ύψους των επαρμάτων R στις αριστερές απαγωγές V5,V6.
- Αργότερα, στην προσχολική ηλικία υπάρχουν υψηλά δυναμικά R και S στις απαγωγές V3-V5 μια εικόνα που σε ενήλικα χαρακτηρίζεται ως **αμφικοιλιακή υπερτροφία.**
- **Αρνητικά T είναι συνηθισμένα στις απαγωγές V1-3 σε παιδιά και δεν αξιολογούνται.**

Σημαντικό

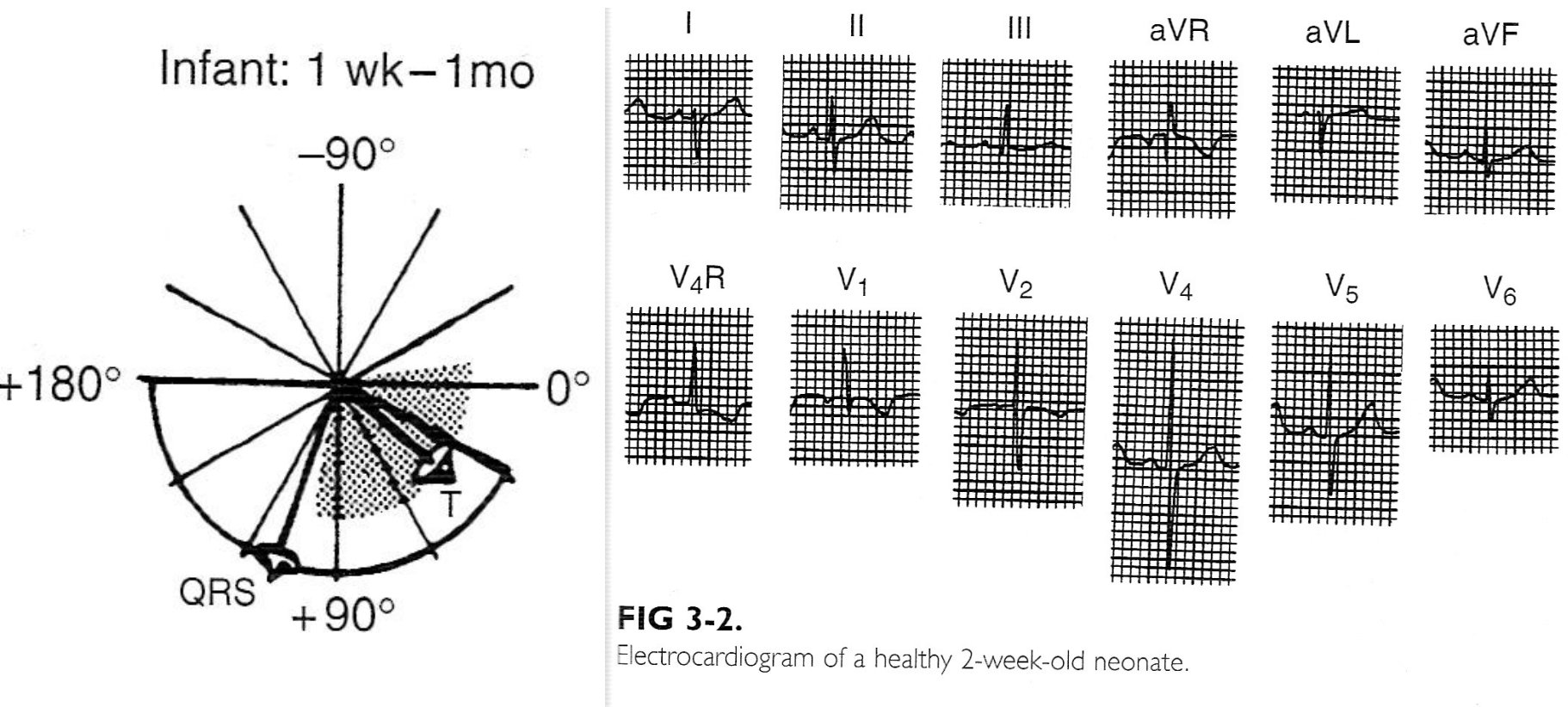
- Η αξιολόγηση του παιδικού ηλεκτροκαρδιογραφήματος είναι ασφαλής
- ..μόνο με τη **σύγκριση** των επαρμάτων και διαστημάτων με **πίνακες φυσιολογικών τιμών για τη συγκεκριμένη ηλικιακή ομάδα**
- Αυτόματη διάγνωση από λογισμικά αξιολόγησης ΗΚΓματος ενηλίκων καταλήγουν πάντα σε λάθος διάγνωση

Φυσιολογικές αλλαγές άξονα

- Τόσο στο εγκάρσιο όσο και στο οβελιαίο επίπεδο,
- μετατόπιση του άξονα από δεξιά προς τα αριστερά



ΗΚΓμα νεογνού



ΗΚΓμα 1-3 μηνών

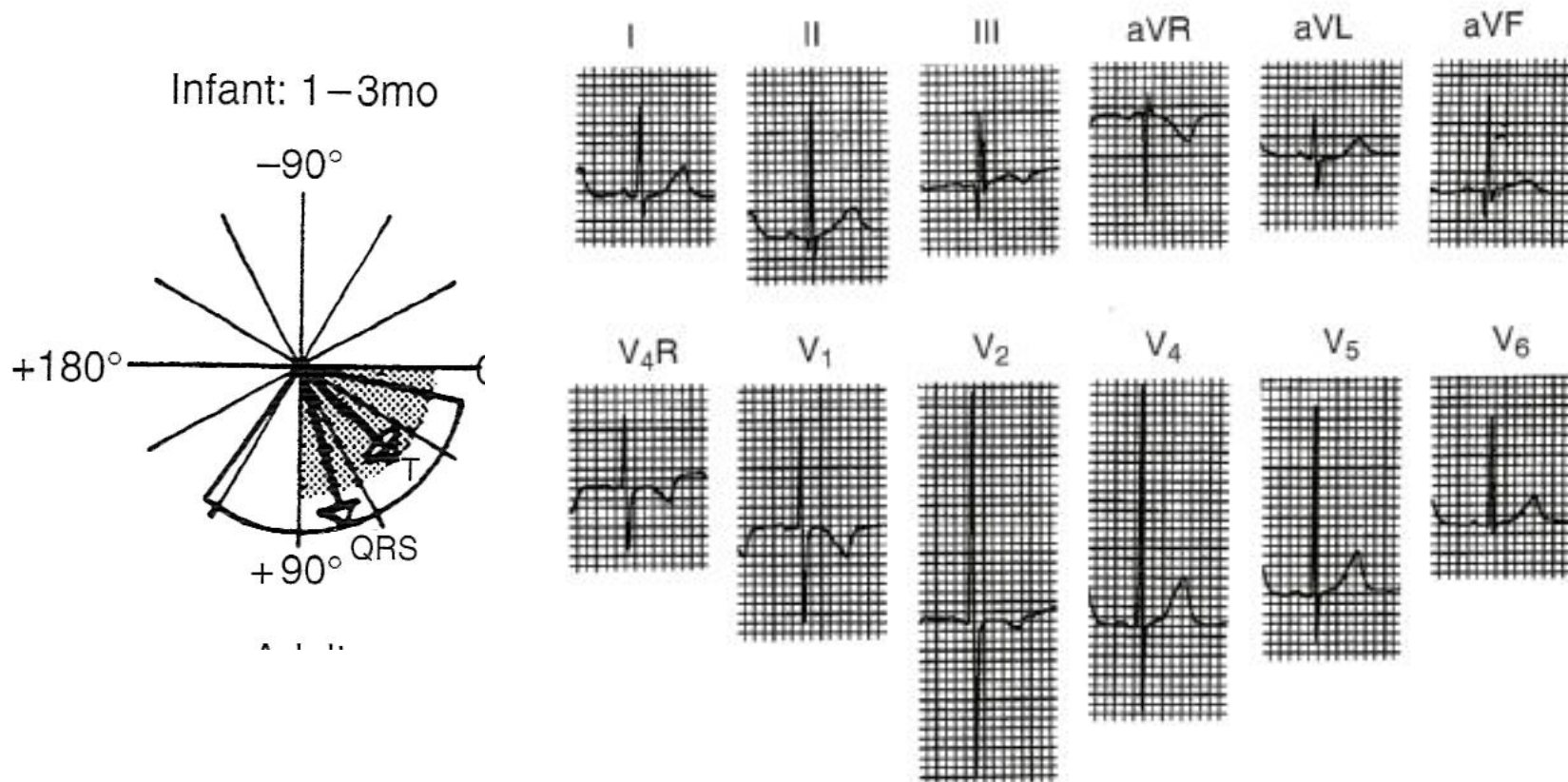
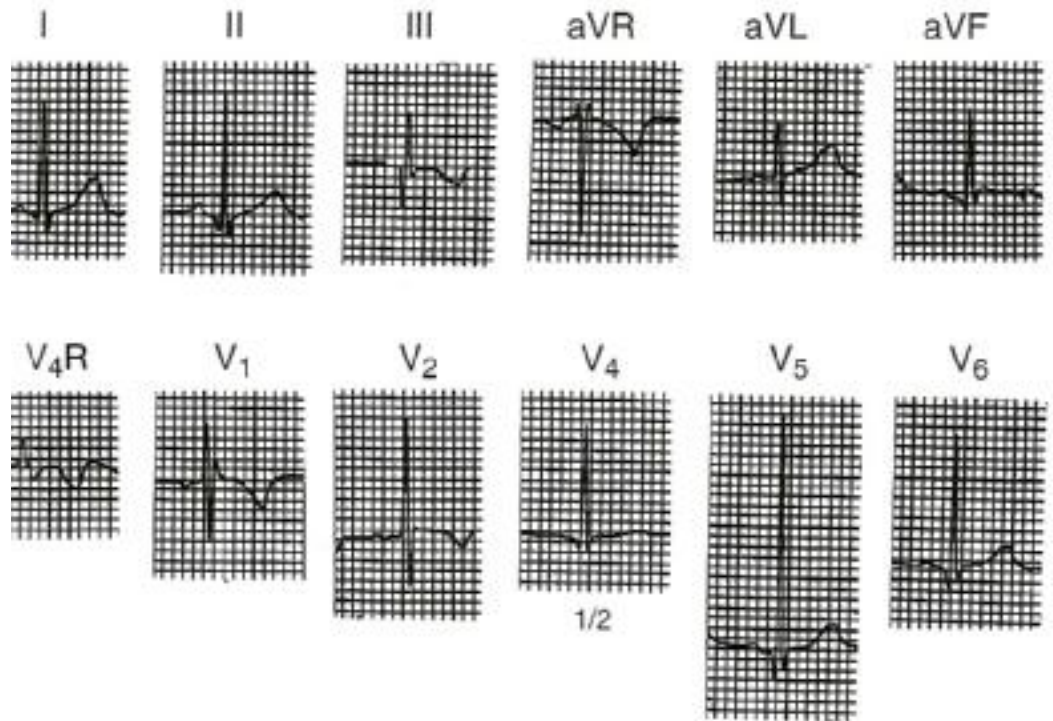
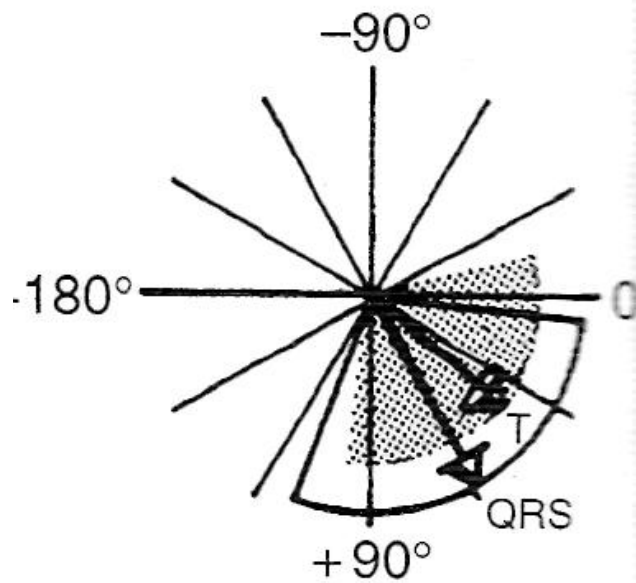


FIG 3-3.

Electrocardiogram of a healthy 2-month-old infant.

ΗΚΓμα βρέφους- 3 ετών

Child: 3/12-3 yrs



ΗΚΓμα παιδιού > 3 ετών

Child: >3 yrs

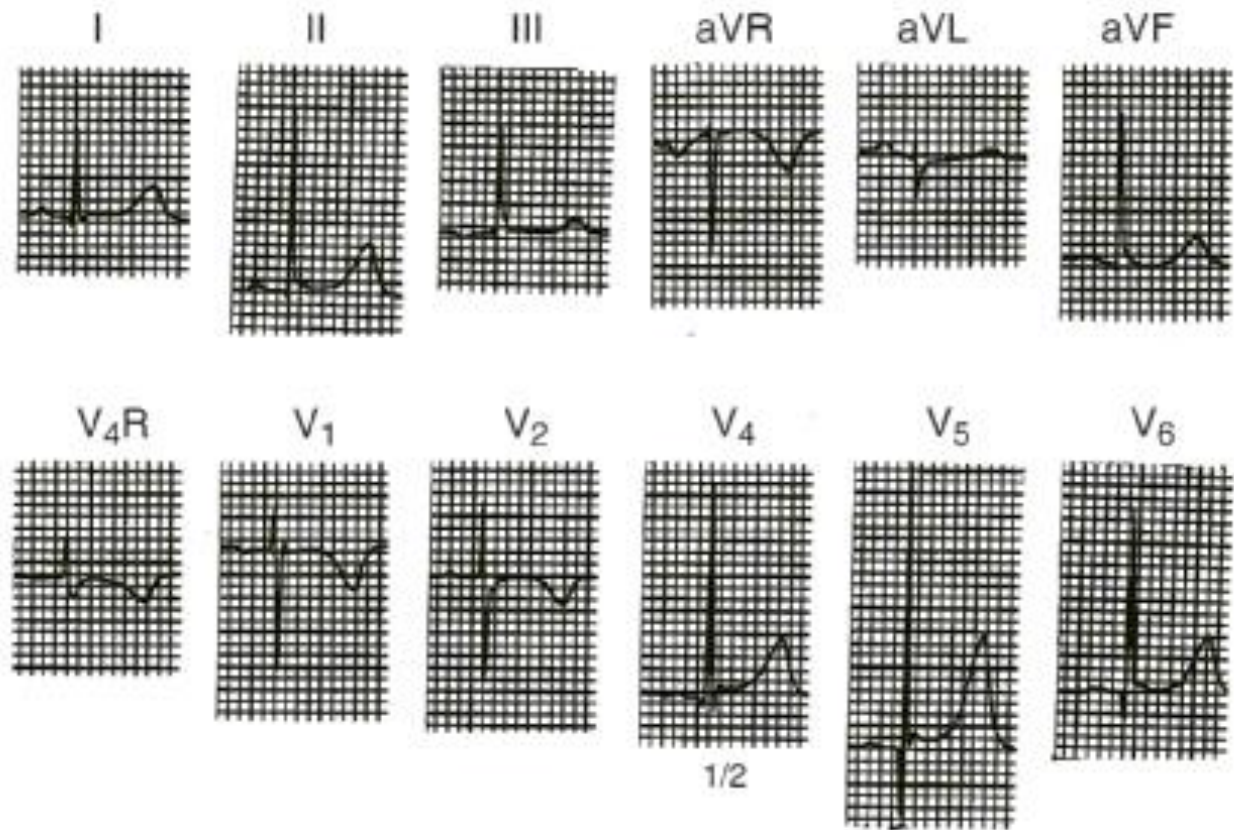
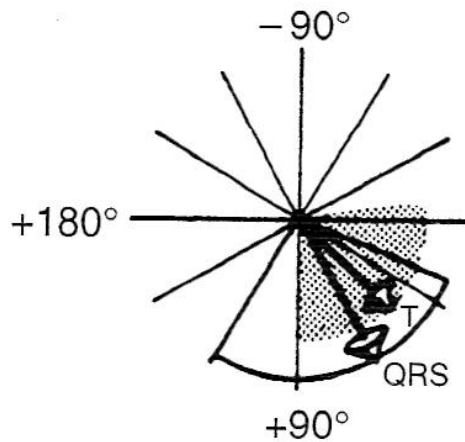

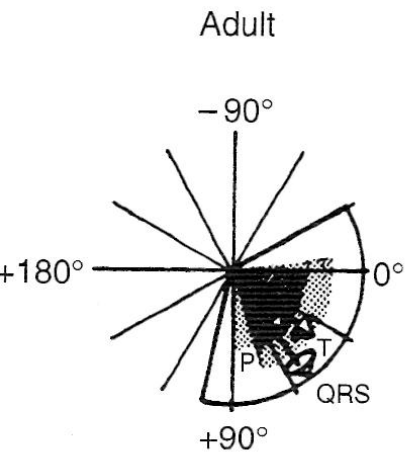


FIG 3-5.

Electrocardiogram of a healthy 6-year-old child.

ΗΚΓμα ενήλικα



Η αναλυτική αξιολόγηση του παιδικού ΗΚΓματος

- Δυνατή μόνο με την χρήση ειδικών για ηλικία τιμών αναφοράς

Μια βασική όμως αξιολόγηση περιλαμβάνει:

- Υπάρχει **αρρυθμία**;
- Είναι **φλεβοκομβικός ρυθμός**;
- Είναι φυσιολογική **συχνότητα** για ηλικία;
- Φυσιολογικός (αριστερός-κάτω) **άξονας** r, qRS, T επαρμάτων ; (μικρά παιδιά μπορεί να έχουν και δεξιό άξονα QRS)
- Υπάρχουν **ανασπάσεις ή κατασπάσεις ST**;
- Υπάρχει **παράταση** του διαστήματος **QTc**;

Αναλυτική αξιολόγηση

- Μέτρηση όλων των διαστημάτων:

PR, QRS, QT, QTc

- Μέτρηση επαρμάτων

p, q, R, S, T

- Ποιες απαγωγές;

p: στην II

q, R, S, T: δεξιές (V1, V2) και αριστερές (V5, V6) προκάρδιες απαγωγές, αριστερές (I) και κατωτέρες (aVF) απαγωγές άκρων

- * Γενικά, η διάρκεια και το ύψος πρέπει να μετράται σε όλες τις απαγωγές για όλα τα επάρματα. Πρακτικά αδύνατο, επιλέγουμε ενδεικτικές απαγωγές που καταγράφουν ενδεικτικά τα δυναμικά της δεξιάς-αριστερής κοιλίας και κόλπων

Προϋποθέσεις επιτυχούς ανάλυσης του ΗΚΓματος

- Κατανόηση του τρόπου καταγραφής της ηλεκτρικής διέγερσης στο ΗΚΓμα
- Κατανόηση του τρόπου ηλεκτρικής διέγερσης της καρδιάς
- Κατανόηση των φυσιολογικών αλλαγών της ηλεκτρικής διέγερσης στην παιδική ηλικία
- **Κατανόηση των αλλαγών στο ΗΚΓμα σε καρδιαγγειακές παθήσεις (ανατομικές, αρρυθμίες)**

Αξιολόγηση

- Άξονα ηλεκτρικής διέγερσης
- Ύψους επαρμάτων
- Διάρκειας διαστημάτων

Κόλποι- έπαρμα p άξονας

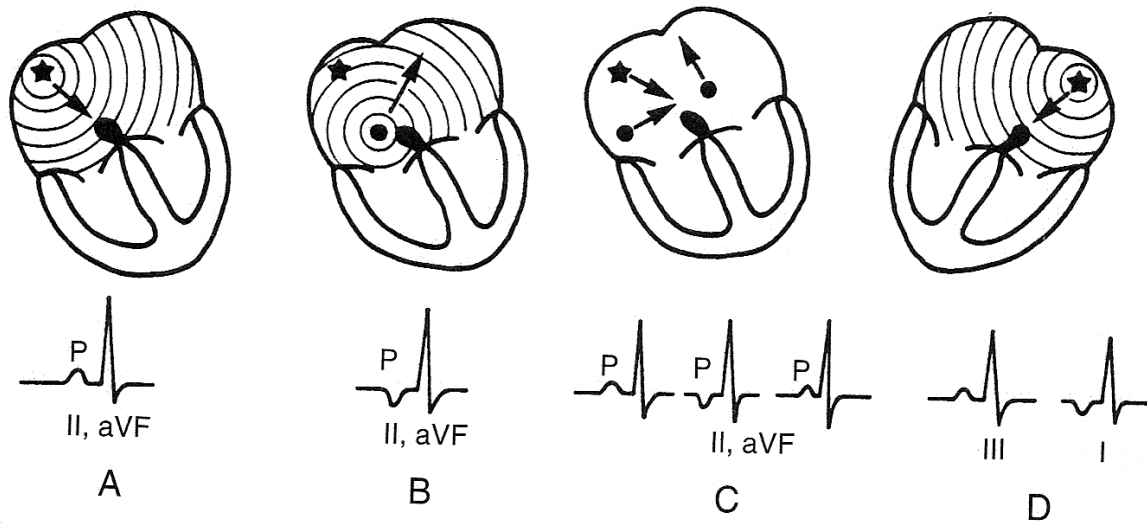


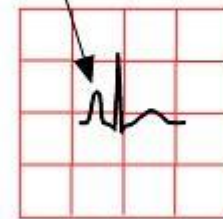
FIG 2.1

- A: φυσιολογική φλεβοκομβική διέγερση
- B: έκτοπη κοιλική διέγερση (κατώτερος-στεφανιαίος ρυθμός)
- C: μετακινούμενος – περιπλανώμενος-βηματοδότης
- D: κατοπτρική (mirror image) δεξιοκαρδία, με φυσιολογικό φλεβοκομβικό ρυθμό

Κόλποι- έπαρμα p ύψος

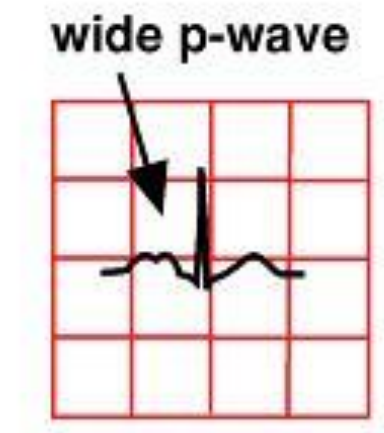
- Υψηλά επάρματα p:
- Πνευμονικά p:
- Διάταση δεξιού κόλπου

tall p-wave



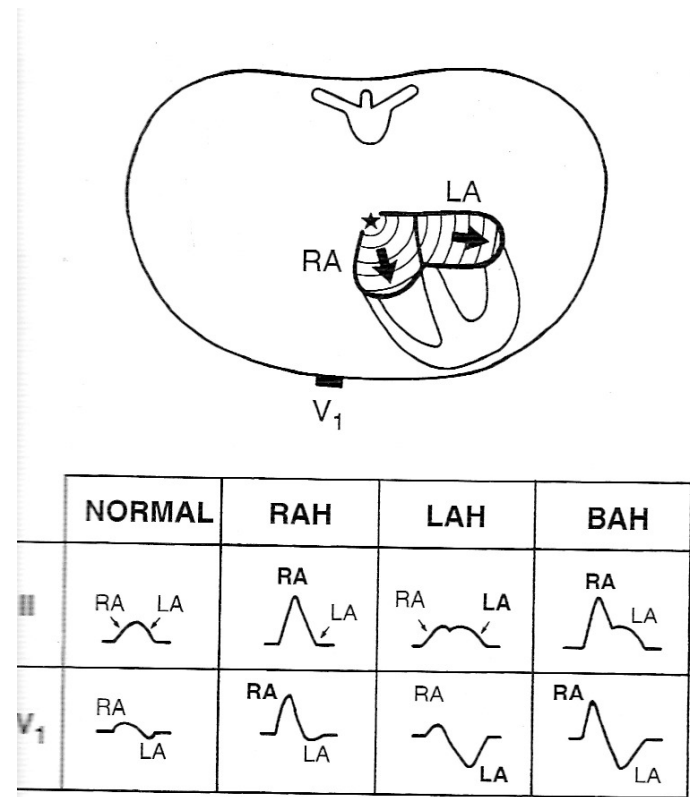
Κόλποι- έπαρμα p διάρκεια

- Παρατεταμένα επάρματα p:
- Μιτροειδικά p:
- Διάταση αριστερού κόλπου



Κόλποι- έπαρμα ρ συνολικά

- Συνδυασμός διάταξης δεξιού και αριστερού κόλπου
- Πρώτο τμήμα επάρματος εκφράζει δεξιό
- Τελικό τμήμα εκφράζει αριστερό κόλπο



Έπαρμα QRS ύψος

- **Υπερτροφία αριστερής κοιλίας:**

αριστερός άξονας,

υψηλά δυναμικά R σε αριστερές,

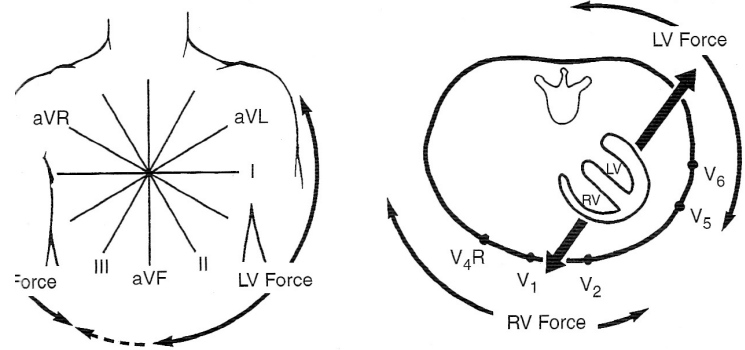
βαθεία S σε δεξιές απαγωγές

- **Υπερτροφία δεξιάς κοιλίας:**

δεξιός άξονας,

υψηλά R σε δεξιές,

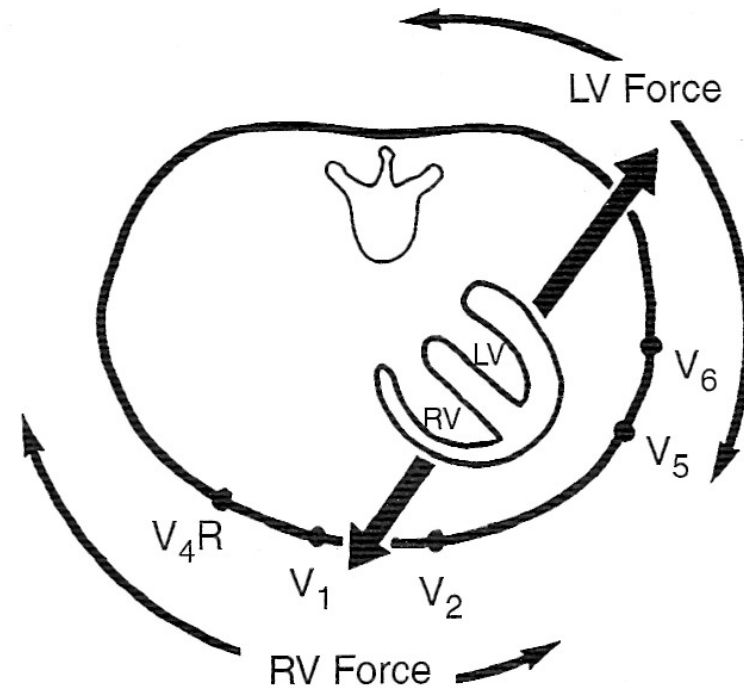
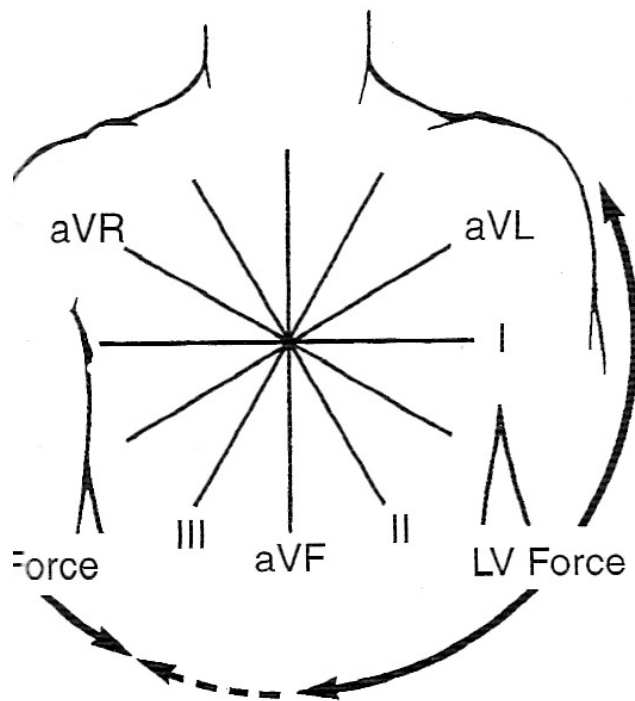
βαθεία S σε αριστερές απαγωγές.



5-6.

Diagrammatic representation of left and right ventricular forces on the frontal projection or hexaxial reference system (A) and the horizontal plane (B).

Έπαρμα QRS υπερτροφία



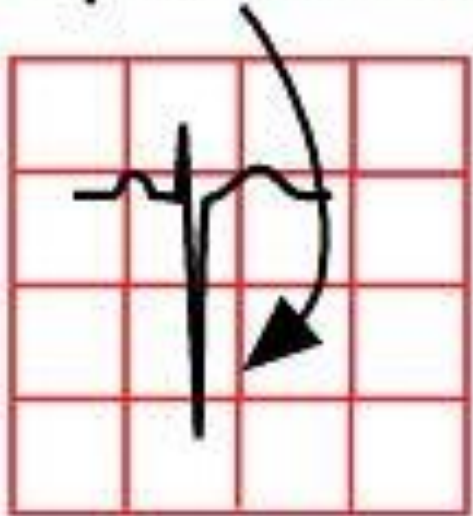
5-6.

agrammatic representation of left and right ventricular forces on the frontal projection or hexaxial axis system **(A)** and the horizontal plane **(B)**.

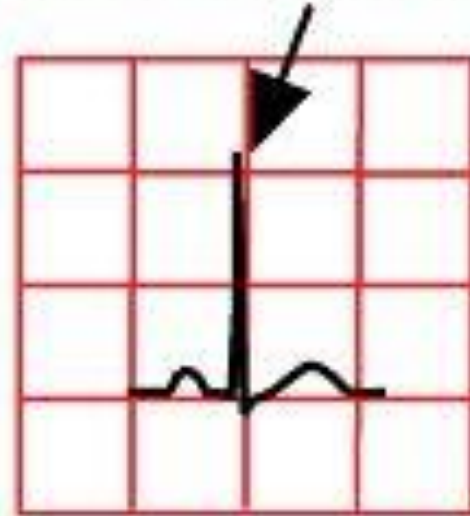
Έπαρμα QRS

αριστερή υπερτροφία

deep S-wave in V1



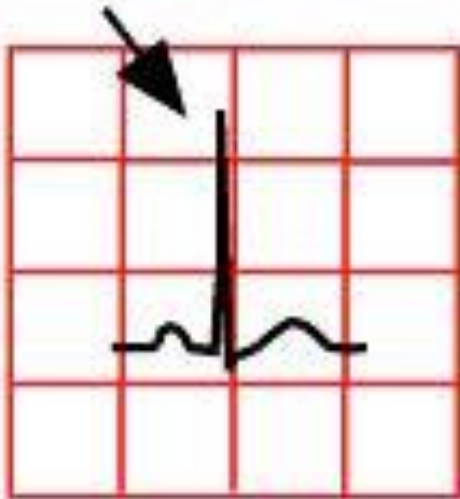
tall R-wave in V6



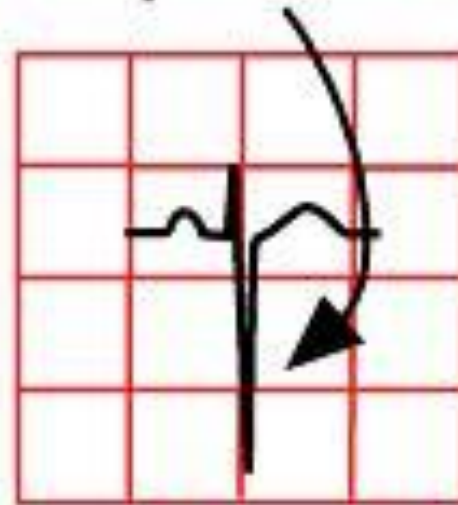
Έπαρμα QRS

δεξιά υπερτροφία

tall R-wave in V1

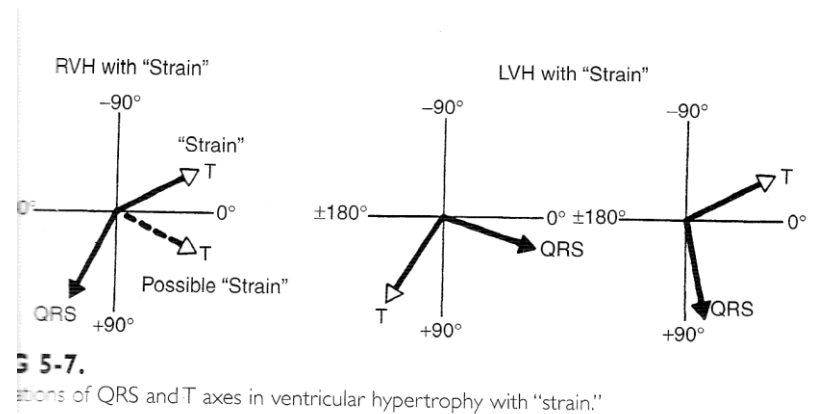


deep S-wave in V6



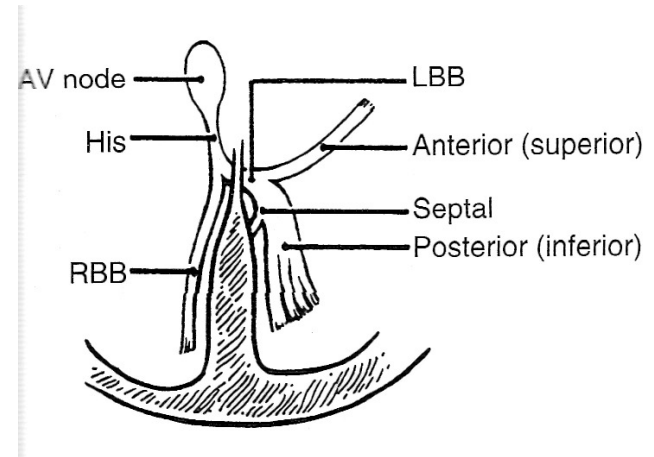
Άξονας QRS – άξονας T

- Οι άξονες QRS και T φυσιολογικά δεν έχουν μεταξύ τους απόκλιση πάνω από 90 μοίρες.
- Μεγαλύτερη απόκλιση της γωνίας των δύο αξόνων, με υψηλά δυναμικά R ή S είναι συμβατά με **διαταραχές επαναπόλωσης (strain)** στα πλαίσια σοβαρής υπερτροφίας ή ισχαιμίας



Έπαρμα **QRS** διάρκεια

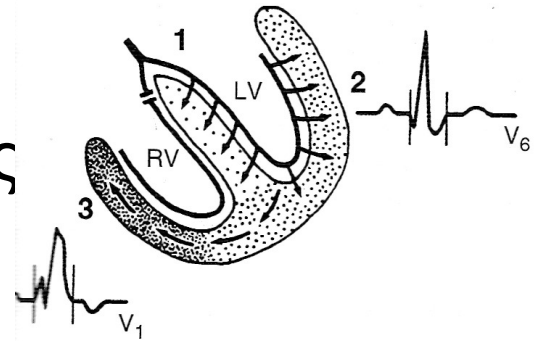
- Η διάρκεια του QRS μπορεί να **παραταθεί** σε διαταραχή της αγωγιμότητας στα σκέλη του δεματίου His
- **Δεξιός ή αριστερός σκελικός αποκλεισμός**
- Προσοχή: στα παιδιά η διάρκεια του QRS είναι μικρότερη από εκείνη των ενηλίκων



Έπαρμα QRS διάρκεια

Δεξιός σκελικός αποκλεισμός

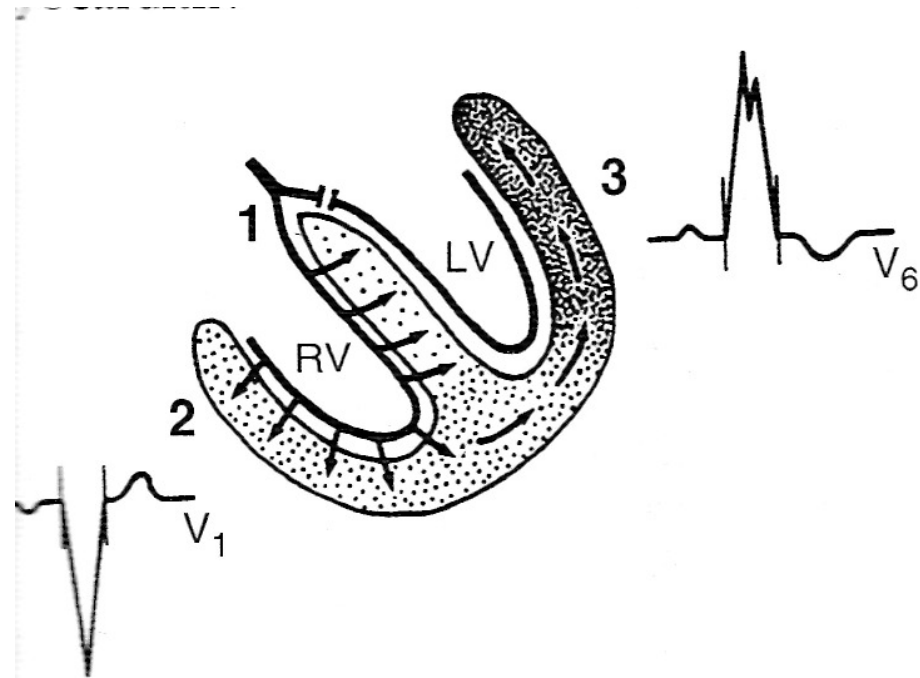
- Διεύρυνση QRS +
- Εικόνα «M» στις δεξιές απαγωγές
- Ατελής δεξιός σκελικός αποκλεισμός: εικόνα “M” (rsR) στις δεξιές απαγωγές χωρίς παράταση του QRS, είναι φυσιολογικό εύρημα στην παιδική ηλικία



Έπαρμα QRS διάρκεια

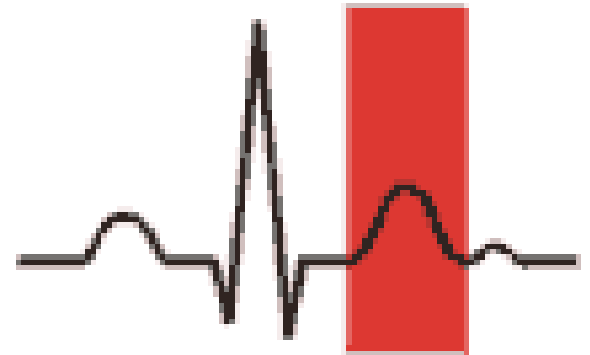
Αριστερός σκελικός αποκλεισμός

- Διεύρυνση QRS +
- Εικόνα «M» στις **αριστερές** απαγωγές
- Εξαιρετικά σπάνιος στα παιδιά



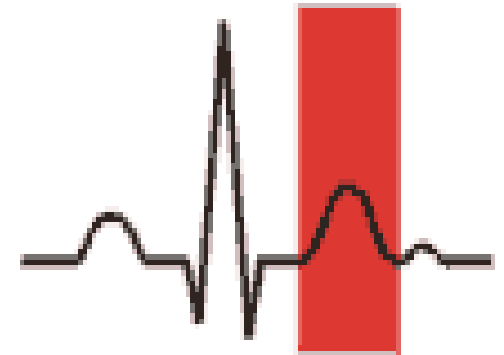
Έπαρμα T

- Επαναπόλωση κοιλιών
- Προσδιορισμός άξονα T
- Απόκλισης από άξονα QRS (strain;)
- Ύψος T



Έπαρμα T Ύψος

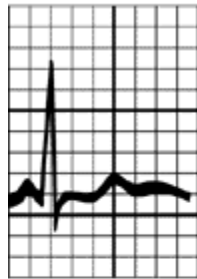
- Αξιολόγηση με πίνακες ανάλογα με ηλικία
- Γενικά ως 2/3 προηγούμενου R
- Τα επάρματα T μπορεί να είναι υψηλά (πχ υπερκαλιαιμία, υπερτροφία), χαμηλά ή ανεστραμμένα (υποκαλιαιμία, μυοκαρδίτιδα, ισχαιμία κτλ)



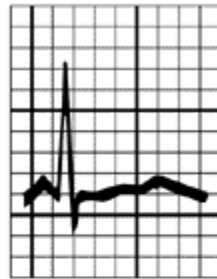Έπαρμα T

Διαταραχές επιπέδων K^+

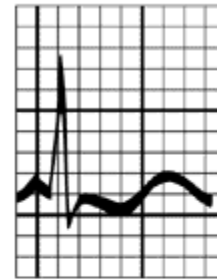Hypokalemia



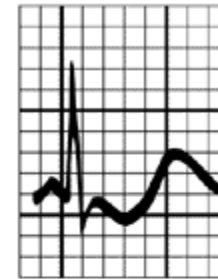2.8



2.5

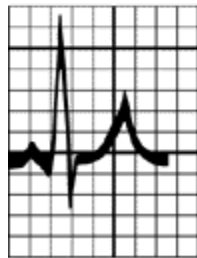

2.0

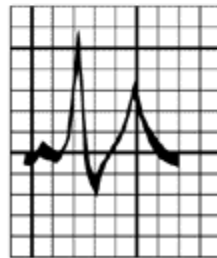

1.7

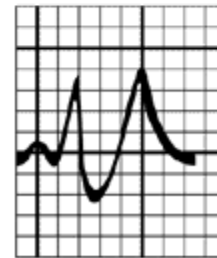Hyperkalemia



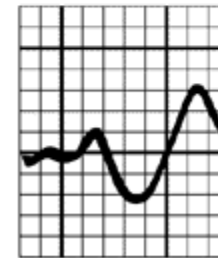
6.5



7.0



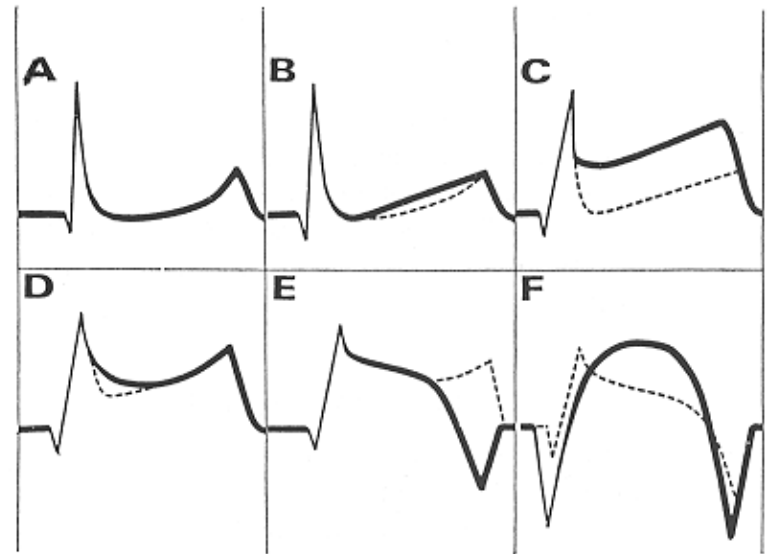
8.0



9.0

Έπαρμα T , διάστημα ST

- Διαταραχές των επαρμάτων T συχνά συνυπάρχουν με **ανασπάσεις** ή **κατασπάσεις** του διαστήματος ST
- Μυοκαρδίτιδα, ισχαιμία, κτλ

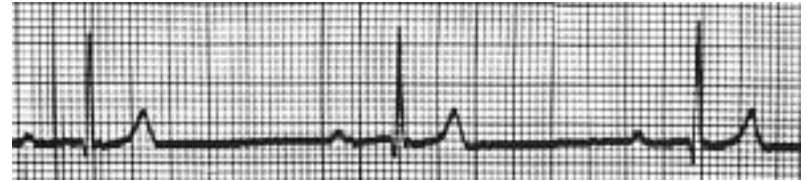


Διάστημα PR: παράταση

- Το διάστημα PR εκφράζει την καθυστέρηση της ηλεκτρικής διέγερσης στον κολποκοιλιακό κόμβο
- **Κολποκοιλιακός αποκλεισμός:** καθυστέρηση κολποκοιλιακής μετάδοσης
- **1^{ου} βαθμού:** παράταση PR
- **2^{ου} βαθμού:** διαλείπουσα μετάδοση κολπικής διέγερσης (μερικά p δεν ακολουθούνται από QRS)
- **3^{ου} βαθμού:** κατάργηση κολποκοιλιακής αγωγής (μη σχετιζόμενα p και QRS επάρματα, ανεξάρτητη διέγερση κόλπων και κοιλιών)

Διάστημα PR: παράταση ΚΚ αποκλεισμός 1^{ου} βαθμού

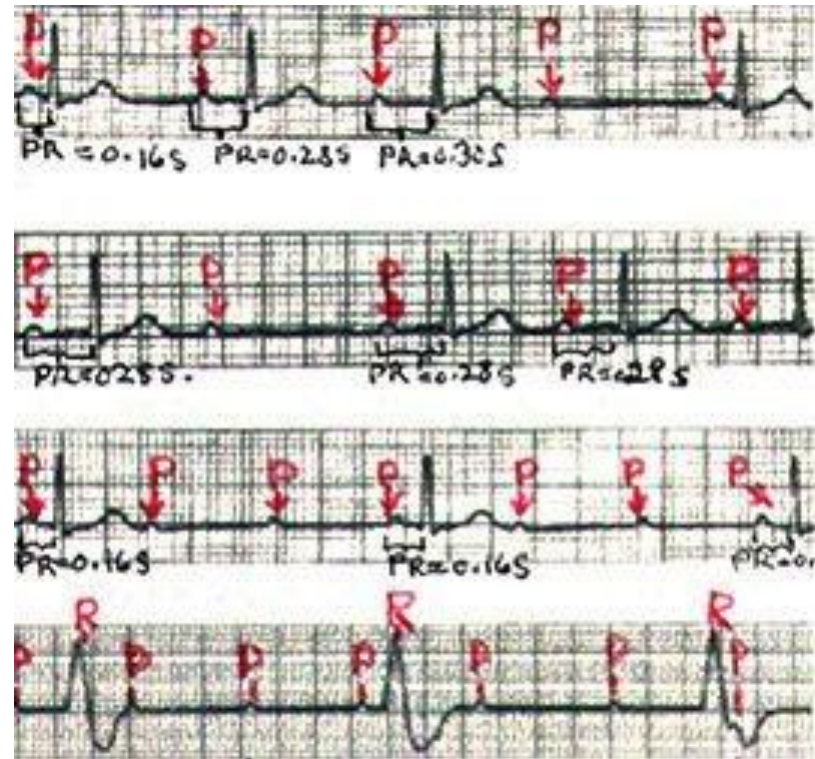
- Φυσιολογικό εύρημα σε πολλά παιδιά
- Παράταση PR: ανήκει στα διαγνωστικά κριτήρια του ρευματικού πυρετού



Διάστημα PR: παράταση

ΚΚ αποκλεισμός 2ου και 3ου βαθμού

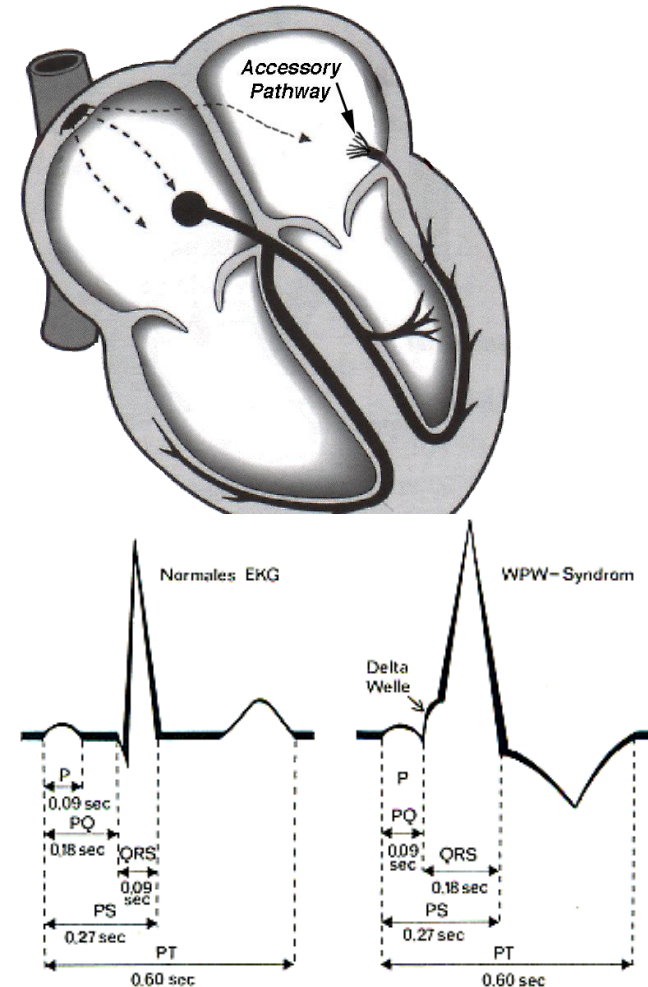
- 2ου βαθμού ΚΚ αποκλεισμός με σταδιακή παράταση PR απαντάται και σε φυσιολογικά παιδιά
- Υψηλότερου βαθμού ΚΚ αποκλεισμός είναι παθολογικός
- 3ου βαθμού ΚΚ αποκλεισμός μπορεί να υπάρχει ήδη από τη γέννηση (συγγενής) σε νεογνά μητέρων με ΣΕΛ (+ αντι-Ro, -La αντισώματα)



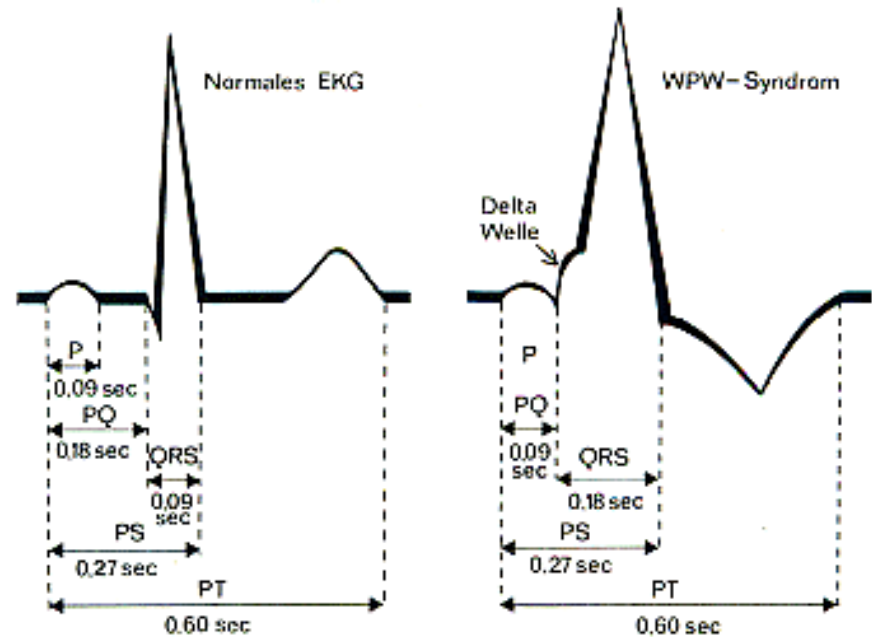
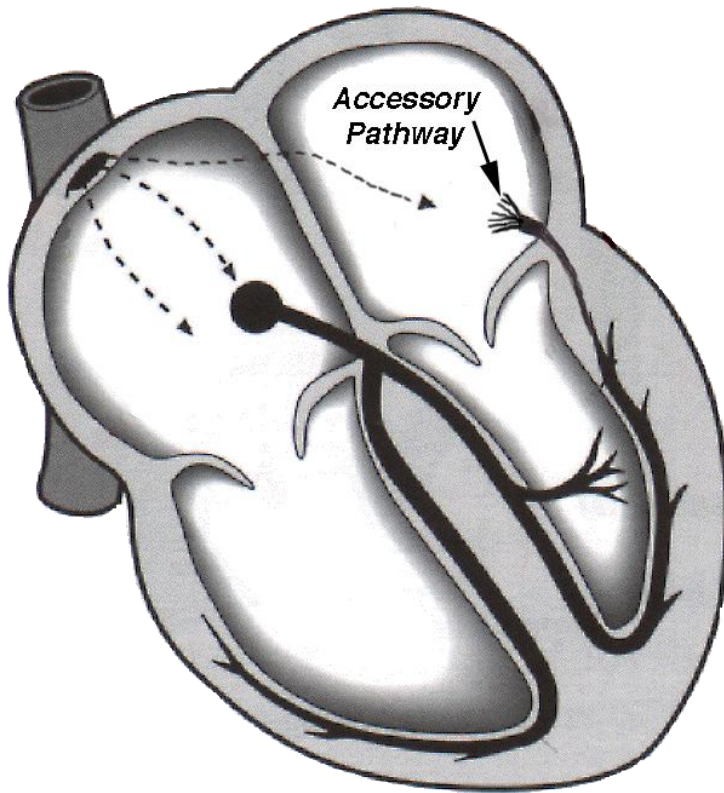
Διάστημα PR: βράχυνση

ΣΥΝΔΡΟΜΑ ΠΡΟΔΙΕΓΕΡΣΗΣ

- Σε παρουσία πρόσθετου **δεματίου** που συνδέει ηλεκτρικά τους κόλπους με κοιλίες..
- Οι **κοιλίες διεγείρονται έκτοπα και πρώιμα** από το δεμάτιο..
- Γεγονός που γίνεται αντιληπτό από **βραχύ διάστημα PR** στο ΗΚΓμα..
- Η πρώιμη έκτοπη διέγερση των κοιλιών καταγράφεται ως πρώιμο **κύμα δέλτα** (με **παράταση διάρκειας συμπλέγματος QRS**)
- Σύνδρομο **Wolf-Parkinson-White (WPW)**.
- Η παρουσία δεματίου μπορεί να δημιουργήσει το υπόβαθρο **υπερκοιλιακής ταχυκαρδίας με μηχανισμό επανεισόδου** (reentry tachycardia)
- Η οριστική θεραπεία των ταχυκαρδιών αυτών γίνεται με **καθετηριασμό και καταστροφή (κατάλυση-ablation)** του δεματίου
- Υπερκοιλιακές ταχυκαρδίες επανεισόδου είναι οι **συχνότερες μορφές παθολογικής ταχυκαρδίας** σε έμβρυα, νεογνά και παιδιά

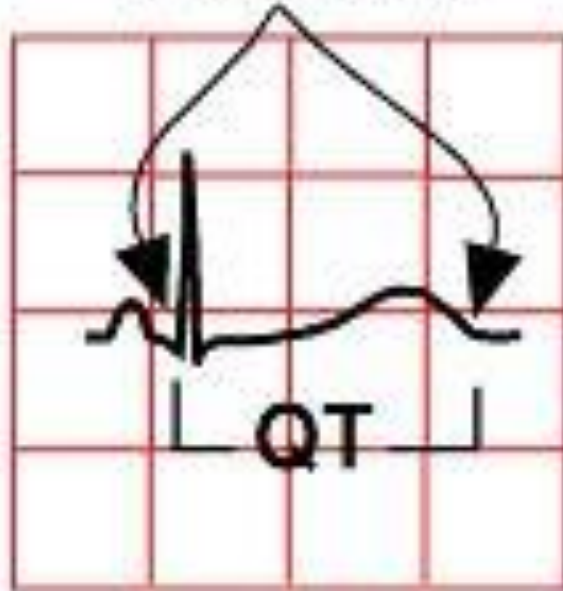


Διάστημα PR: βράχυνση ΣΥΝΔΡΟΜΑ ΠΡΟΔΙΕΓΕΡΣΗΣ



Διάστημα QT: παράταση υποασβεστιαμία

prolonged QT-
interval

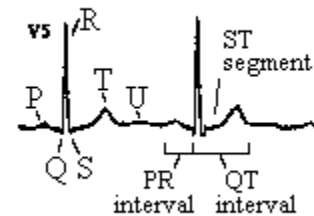


Διάστημα QT: παράταση

Σύνδρομο παρατεταμένου QT (LQT syndrome)

- Η μέτρηση του διορθωμένου διαστήματος QTc είναι πάντα επιβεβλημένη
- $QTc = QT / \text{τετραγωνική ρίζα προηγούμενου RR}$
- Φυσιολογικά $< 440 \text{ msec}$
- Παράταση σε κληρονομούμενες μεταλλάξεις διαύλων ιόντων σχετιζόμενων με εκπόλωση-επαναπόλωση **μυοκαρδίου-σύνδρομο LQT σχετιζόμενα με αιφνίδιο καρδιακό θάνατο**
- Τα σύνδρομα αυτά εκφράζονται και στην παιδική ηλικία και ο αιφνίδιος θάνατος μπορεί να είναι η πρώτη τους εκδήλωση
- **Επιβάλλεται η μέτρηση QTc σε κάθε παιδί με απώλεια συνείδησης, σπασμούς ή θετικό οικογενειακό ιστορικό αιφνίδιου καρδιακού θανάτου.**

Bazett formula: $QTc = \frac{QT \text{ measured}}{\sqrt{RR \text{ interval}}}$

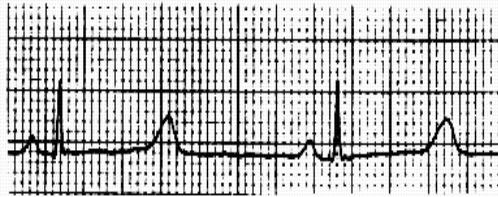

LQT syndrome

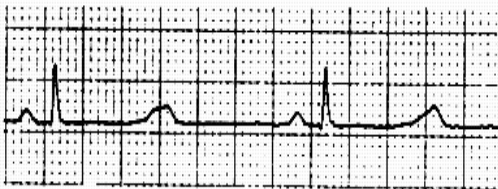LQT3

Chromosome 3

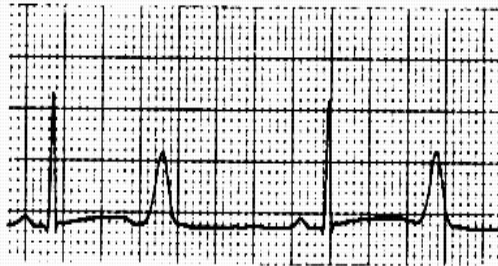
II



aVF

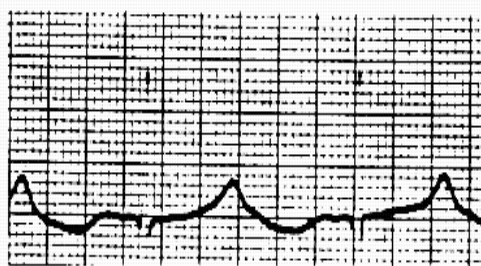
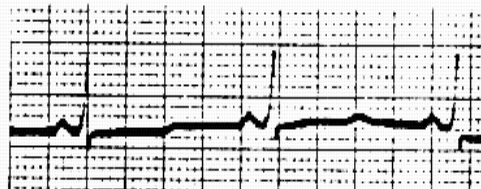
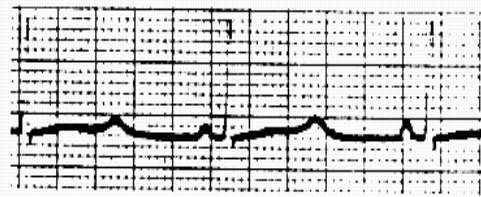


V5



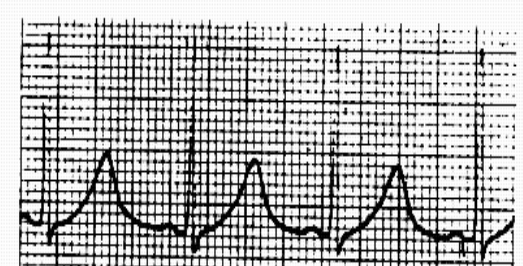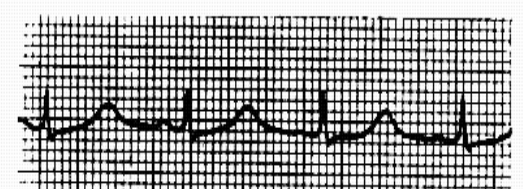
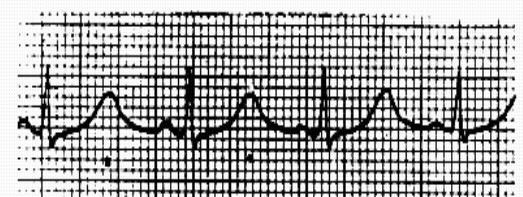
LQT2

Chromosome 7

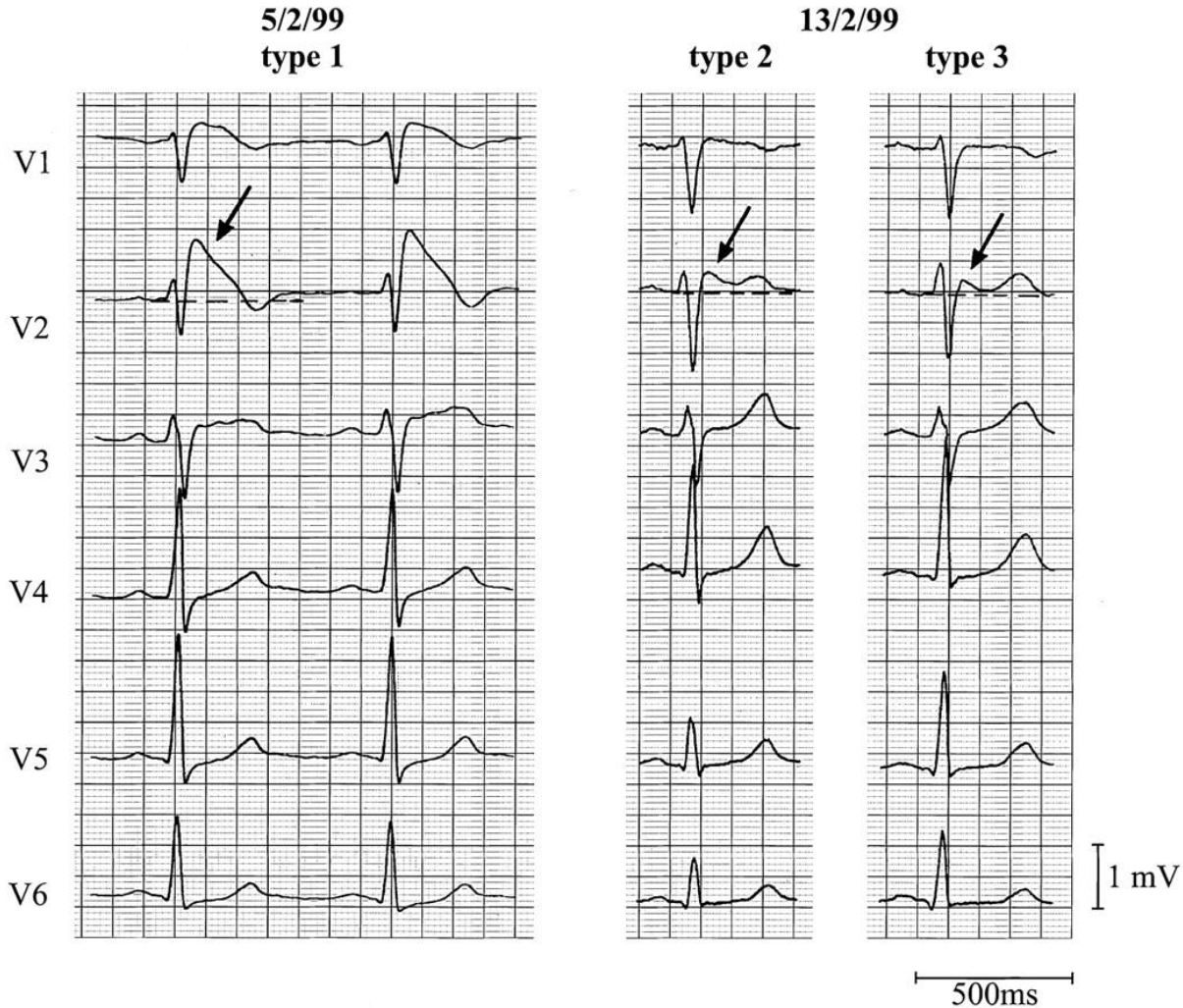


LQT1

Chromosome 11

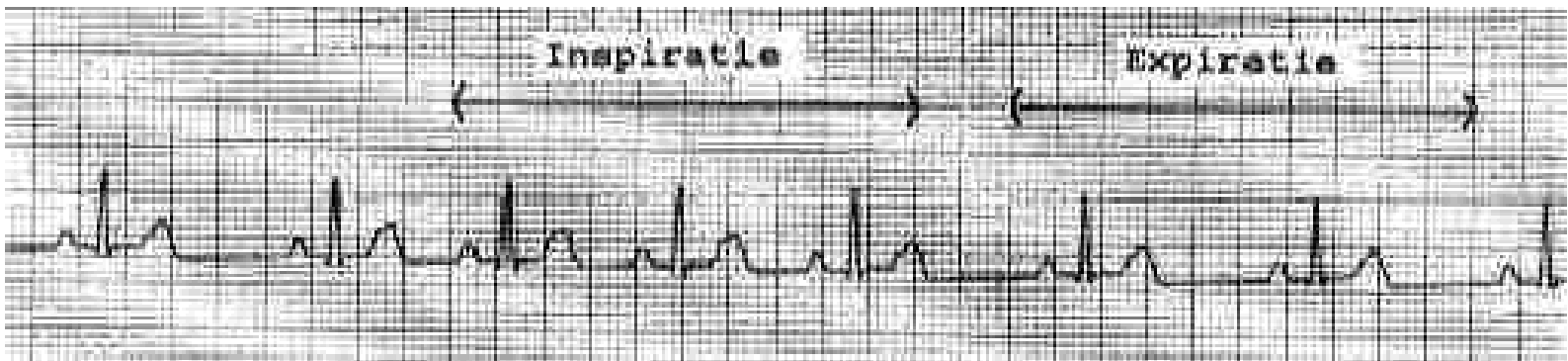


ΣΥΝΔΡΟΜΟ BRUGADA



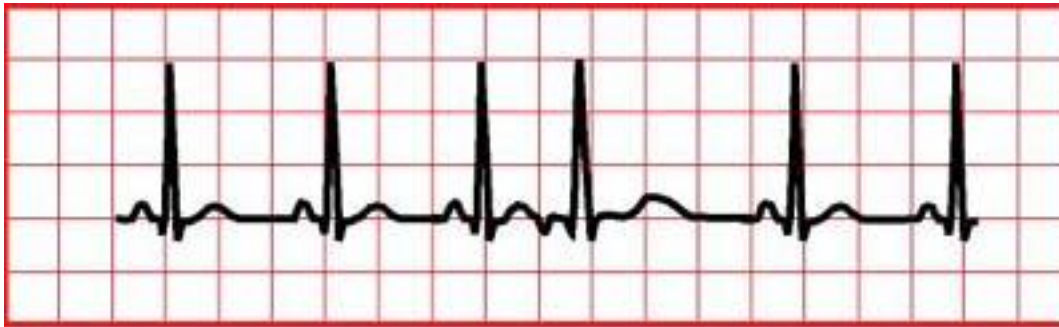ΑΡΡΥΘΜΙΕΣ

- **Αναπνευστική αρρυθμία**, η συχνότερη αιτία άρρυθμης καρδιακής λειτουργίας σε παιδιά
- **Φλεβοκομβική βραδυκαρδία, ταχυκαρδία**: αναζήτηση αιτίου που τις προκαλεί, δεν χρήζουν θεραπείας



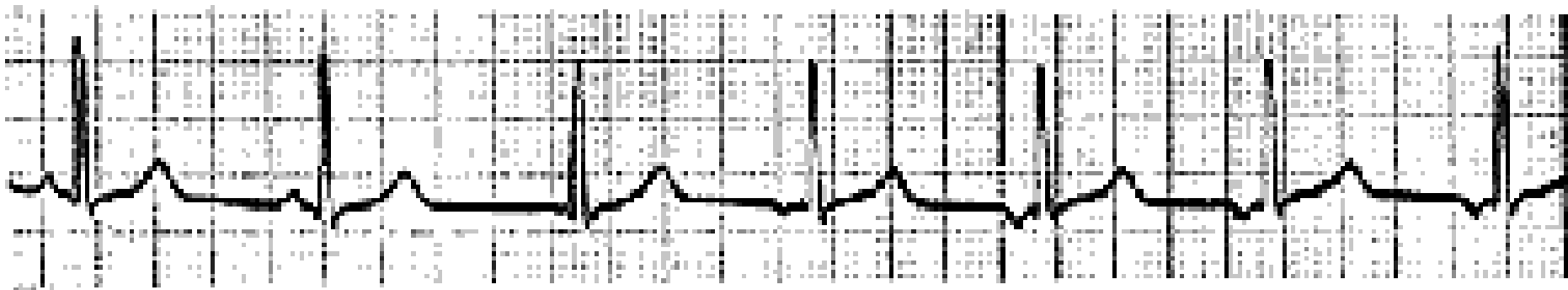
Κολπικές αρρυθμίες

- Έκτακτες (πρώιμες) κολπικές συστολές
- Δεν χρήζουν θεραπείας συνήθως



Κολπικές αρρυθμίες

- Περιπλανώμενος βηματοδότης
- Συνεχής αλλαγή βηματοδοτικού κέντρου στους κόλπους
- Συνήθως χωρίς κλινική σημασία



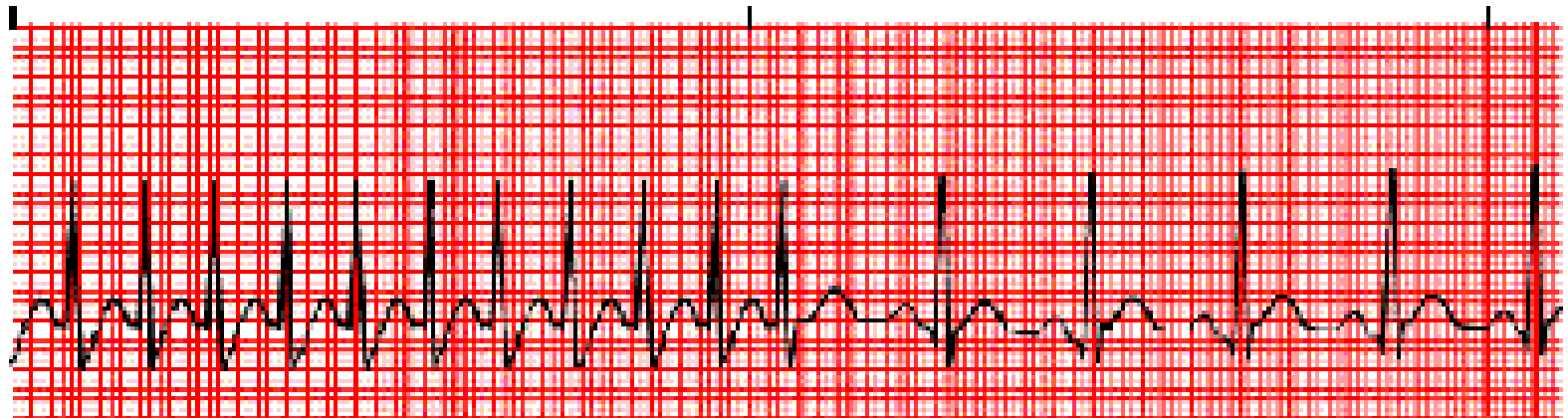
Wandering atrial pacemaker

Κολπική ταχυκαρδία

- Αυτόματη (έκτοπη) κολπική ταχυκαρδία
- Επανεισόδου
- **Στενό QRS διάστημα**

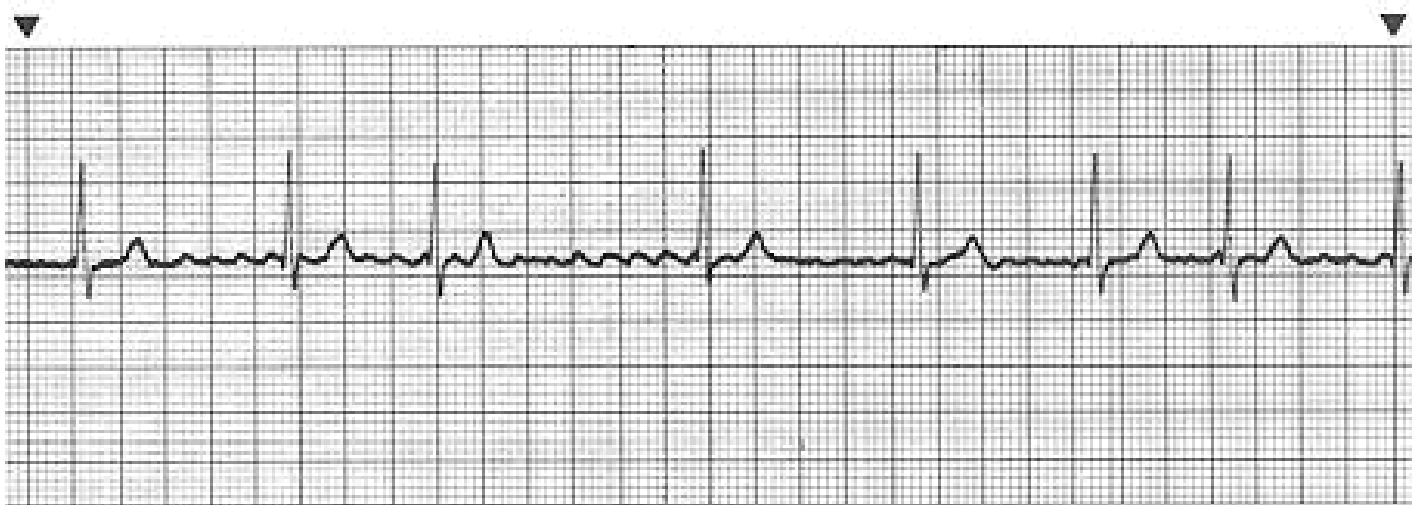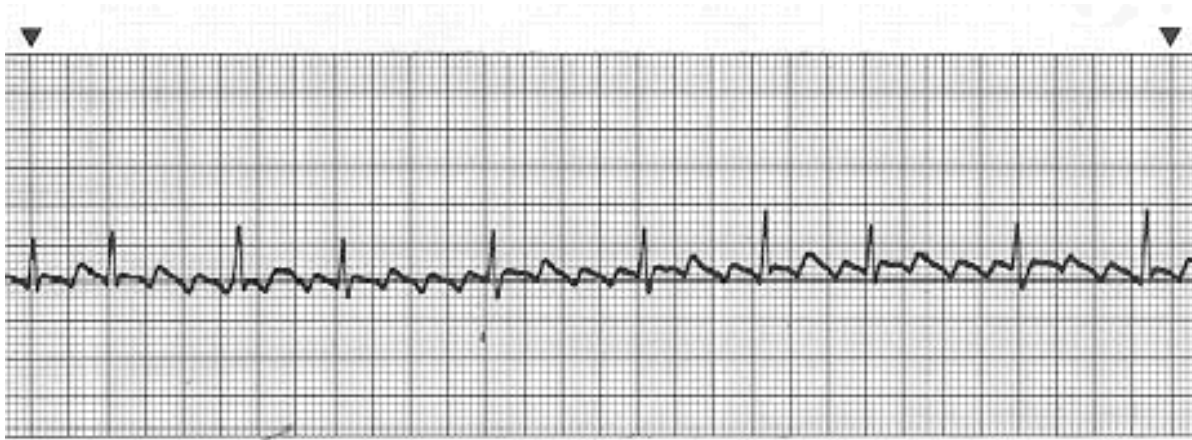Κολπικές αρρυθμίες

PAROXYSMAL ATRIAL TACHYCARDIA



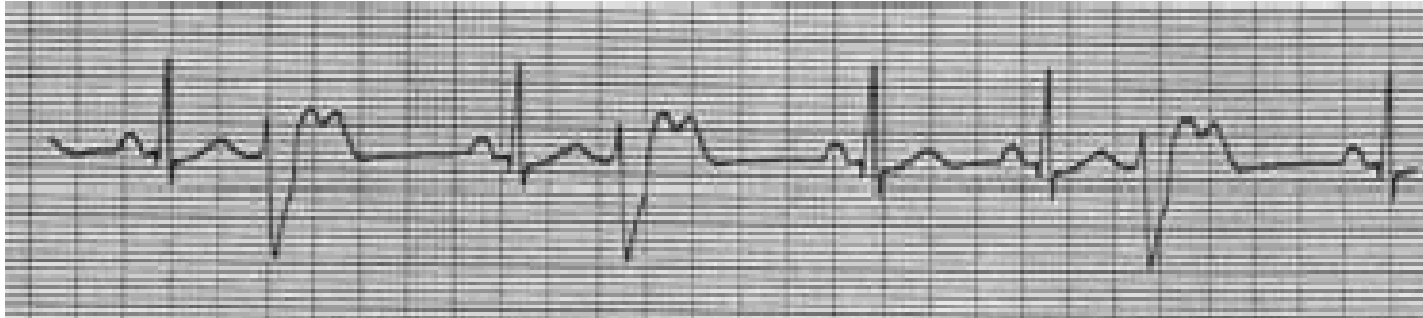
HEALTH INTERACTIVE © 1999 - WWW.RNCEUS.COM

Κολπικός πτερυγισμός - μαρμαρυγή

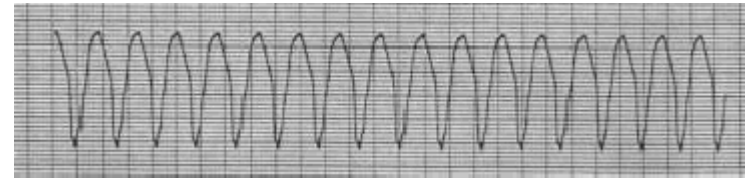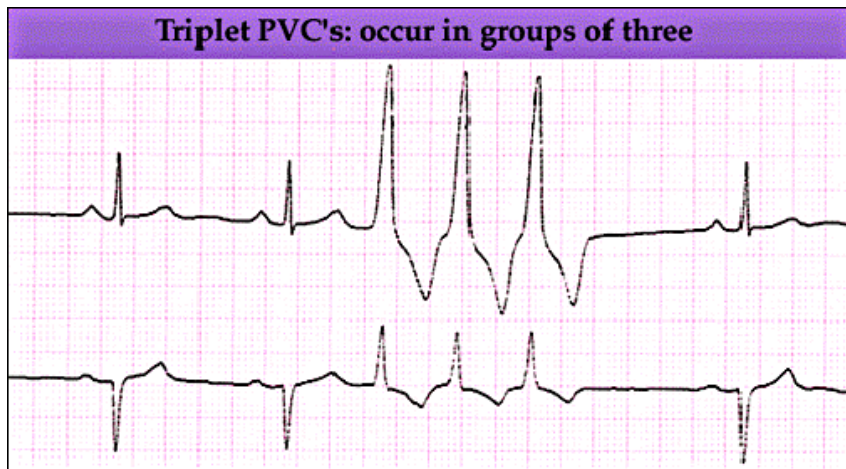


Κοιλιακή αρρυθμία

- Έκτακτες κοιλιακές συστολές



Κοιλιακή ταχυκαρδία!

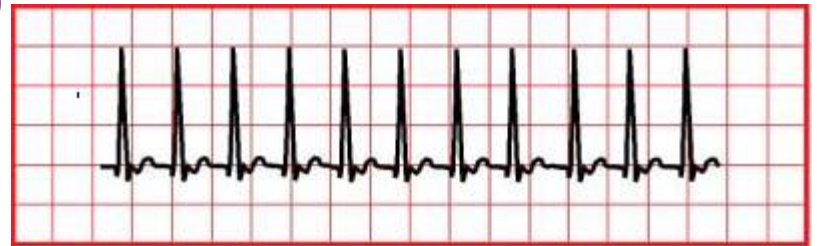

Πότε ανησυχώ σε παρουσία εκτάκτων κοιλιακών συστολών

- Εκλύονται ή αυξάνονται με την άσκηση
- Αναφέρονται συγκοπτικά επεισόδια
- Υπάρχει θετικό οικογενειακό ιστορικό αιφνίδιου θανάτου
- Υπάρχει υποκείμενη σοβαρή καρδιοπάθεια (προ-μετεγχειρητικά ΣΚ, MVP, καρδιομυοπάθεια)
- Είναι πολύμορφες
- Είναι σε ζεύγη
- Είναι σε μορφή κοιλιακής ταχυκαρδίας

ΤΑΧΥΚΑΡΔΙΑ

- Στενό QRS (υπερκοιλιακή)
- Ευρύ QRS
(κοιλιακή ή υπερκοιλιακή με αλλοδρομία)
- ΠΡΟΣΟΧΗ ΤΟ ΕΥΡΟΣ QRS ΕΝΑΙ ΜΙΚΡΟΤΕΡΟ ΣΤΑ ΠΑΙΔΙΑ!



Ταχυκαρδία με στενό QRS ΥΠΕΡΚΟΙΛΙΑΚΗ

- Φλεβοκομβική
- Αυτόματη κοιλική
- Κοιλικός πτερυγισμός
- επανεισόδου (κολποκοιλιακή, AV node)

Θεραπεία στενού QRS ταχυκαρδίας

- ΑΣΤΑΘΗΣ αιμοδυναμικά ασθενής:
- ΚΑΡΔΙΟΑΝΑΤΑΞΗ
- ΣΤΑΘΕΡΟΣ αιμοδυναμικά ασθενής:
- Χειρισμούς πρόκλησης βαγοτονίας
- Αδενοσίνη IV (ταχεία έγχυση!)
- Προπρανόλη
- Βεραπαμίλη
- Βηματοδότηση (overdrive pacing)
- Όχι δακτυλίτιδα σε WPW

Ευρύ QRS ταχυκαρδία

- Έλεγχος άμεσα αιμοδυναμικής σταθερότητας (απινίδωση?-CARPA-φαρμακευτική ανάταξη –λιδοκαΐνη, αμιοδαρόνη)
- Αντιμετώπιση ως κοιλιακή ταχυκαρδία κάθε ευρέως QRS ταχυκαρδία



Κινδυνεύουν από αρυθμικό θάνατο απόλυτα υγιή παιδιά;



Maron BJ, et al. Blunt impact to the chest leading to sudden death from cardiac arrest during sports activities. N Engl J Med. 1995

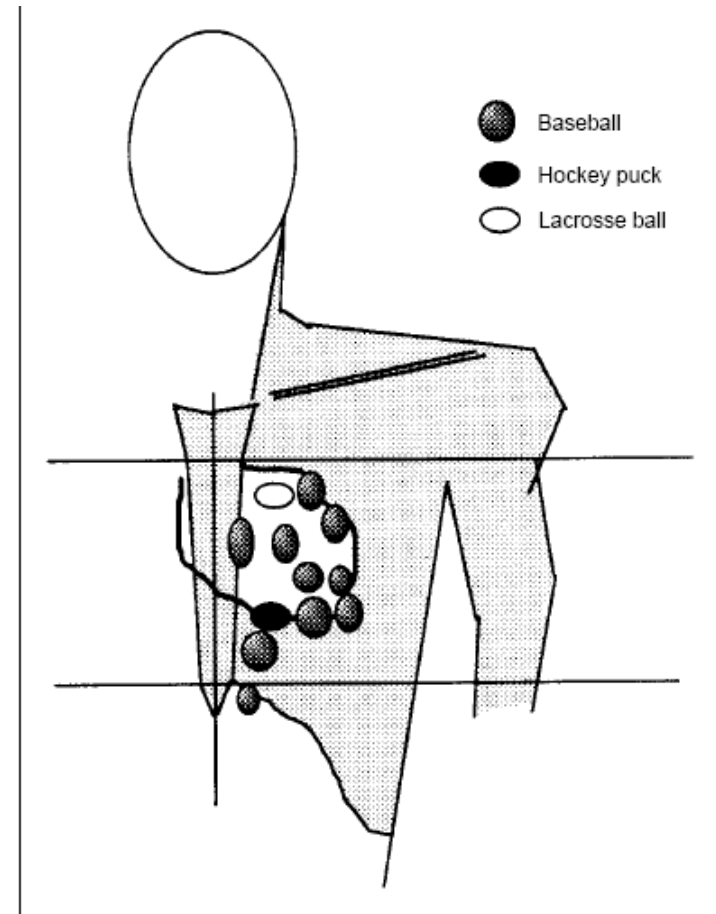
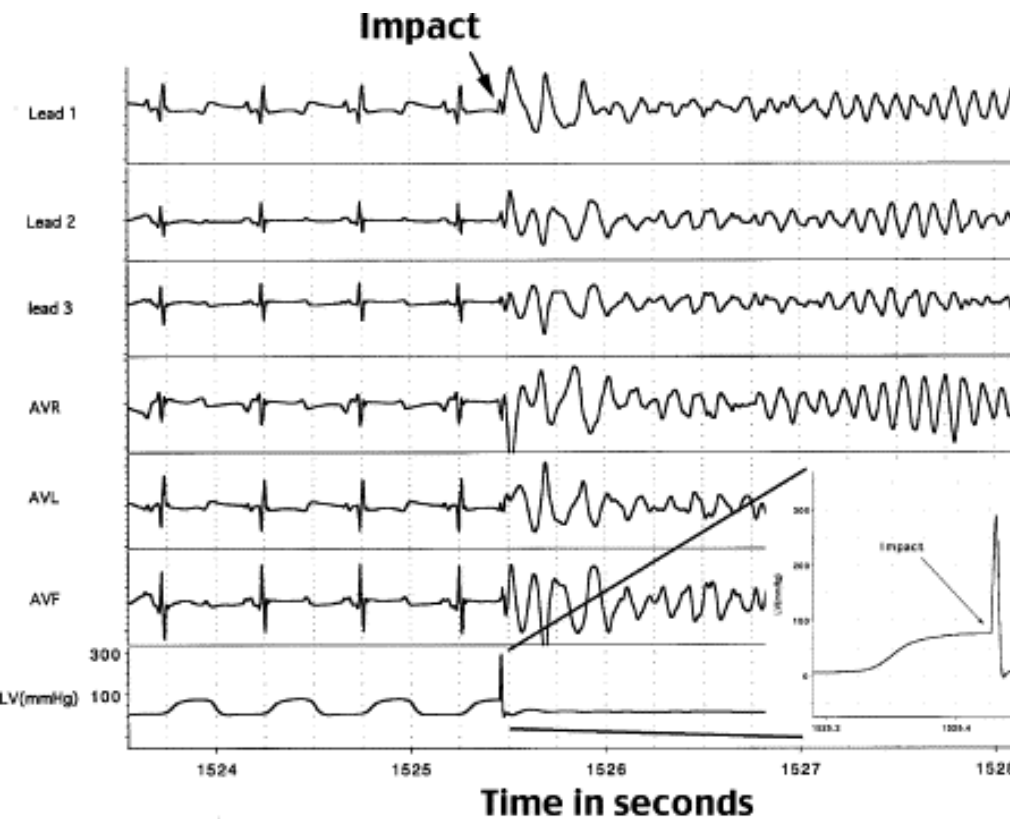
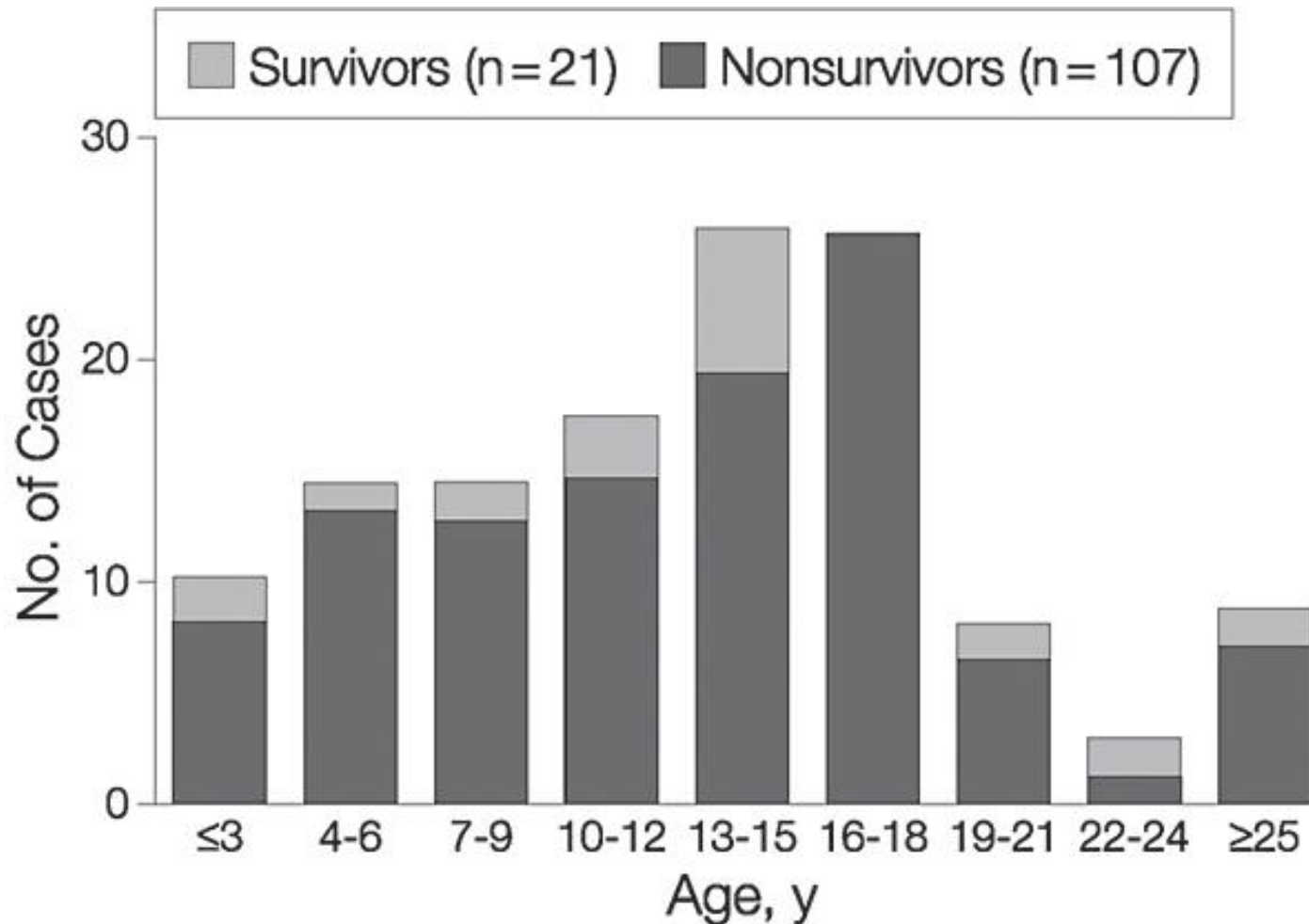


Figure 2. Schematic Representation of the Locations of Impact

Πλήξη θώρακα και θάνατος μικρών παιδιών



Συμπεράσματα

- Οι περισσότερες αρρυθμίες στα παιδιά είναι **καλής πρόγνωσης και δεν χρήζουν αγωγής**
- Σε κάθε αρρυθμία πρέπει πριν την επιτέλεση ΗΚΓματος να εξετάσουμε την **αιμοδυναμική σταθερότητα του παιδιού**
- Σημαντική όμως και **σωτήρια η αναγνώριση των καταστάσεων με υποκείμενη καρδιοπάθεια που ευτυχώς είναι η μειοψηφία των περιπτώσεων**

Μεθοδική αξιολόγηση!

ΑΞΙΟΛΟΓΗΣΗ ΠΑΙΔΙΚΟΥ ΗΚΓματος

Δημογραφικά στοιχεία

Όνοματεπώνυμο ασθενούς.....

Ηλικία.....

Συμπτώματα.....

Ημερομηνία καταγραφής.....

Αξιολόγηση ΗΚΓματος

Συχνότητα.....

Ρυθμός.....

Διαστήματα (msec)

p.....

PR.....

QRS.....

QTc.....

Επάρματα (mV)

p

R I..... II.....III.....aVRaVLaVF...V1V2.....V5....V6....

S I..... V1V2.....V5.....V6.....

R/S V1.....V2.....V6.....

Άξονας διέγερσης

p

QRS

T

γωνία QRS-T

ανωμαλίες ST

Συνολική αξιολόγηση.....

.....

Υπογραφή

Τέλος Ενότητας



Με τη συγχρηματοδότηση της Ελλάδας και της Ευρωπαϊκής Ένωσης

Χρηματοδότηση

- Το παρόν εκπαιδευτικό υλικό έχει αναπτυχθεί στα πλαίσια του εκπαιδευτικού έργου του διδάσκοντα.
- Το έργο «**Ανοικτά Ακαδημαϊκά Μαθήματα στο Πανεπιστήμιο Κρήτης**» έχει χρηματοδοτήσει μόνο τη αναδιαμόρφωση του εκπαιδευτικού υλικού.
- Το έργο υλοποιείται στο πλαίσιο του Επιχειρησιακού Προγράμματος «Εκπαίδευση και Δια Βίου Μάθηση» και συγχρηματοδοτείται από την Ευρωπαϊκή Ένωση (Ευρωπαϊκό Κοινωνικό Ταμείο) και από εθνικούς πόρους.



Σημειώματα

Σημείωμα αδειοδότησης

- Το παρόν υλικό διατίθεται με τους όρους της άδειας χρήσης Creative Commons Αναφορά, Μη Εμπορική Χρήση, Όχι Παράγωγο Έργο 4.0 [1] ή μεταγενέστερη, Διεθνής Έκδοση. Εξαιρούνται τα αυτοτελή έργα τρίτων π.χ. φωτογραφίες, διαγράμματα κ.λ.π., τα οποία εμπεριέχονται σε αυτό και τα οποία αναφέρονται μαζί με τους όρους χρήσης τους στο «Σημείωμα Χρήσης Έργων Τρίτων».



[1] <http://creativecommons.org/licenses/by-nc-nd/4.0/>

- Ως **Μη Εμπορική** ορίζεται η χρήση:
 - που δεν περιλαμβάνει άμεσο ή έμμεσο οικονομικό όφελος από την χρήση του έργου, για το διανομέα του έργου και αδειοδόχο
 - που δεν περιλαμβάνει οικονομική συναλλαγή ως προϋπόθεση για τη χρήση ή πρόσβαση στο έργο
 - που δεν προσπορίζει στο διανομέα του έργου και αδειοδόχο έμμεσο οικονομικό όφελος (π.χ. διαφημίσεις) από την προβολή του έργου σε διαδικτυακό τόπο
- Ο δικαιούχος μπορεί να παρέχει στον αδειοδόχο ξεχωριστή άδεια να χρησιμοποιεί το έργο για εμπορική χρήση, εφόσον αυτό του ζητηθεί.

Σημείωμα Αναφοράς

Copyright Πανεπιστήμιο Κρήτης Ιωάννης Γερμανάκης. «Εικονικό Εργαστήριο Παιδοκαρδιολογίας. Αρρυθμίες και ΗΚΓμα στην παιδιατρική πράξη». Έκδοση: 1.0. Ηράκλειο 2014. Διαθέσιμο από τη δικτυακή διεύθυνση: <https://opencourses.uoc.gr/courses/course/view.php?id=342> .

Διατήρηση Σημειωμάτων

Οποιαδήποτε αναπαραγωγή ή διασκευή του υλικού θα πρέπει να συμπεριλαμβάνει:

- το Σημείωμα Αναφοράς
- το Σημείωμα Αδειοδότησης
- τη δήλωση Διατήρησης Σημειωμάτων
- το Σημείωμα Χρήσης Έργων Τρίτων (εφόσον υπάρχει)

μαζί με τους συνοδευόμενους υπερσυνδέσμους.