Αισθητικά συστήματα
Σωματοαισθητικό σύστημα

Δομή αισθητικών συστημάτων

- Υποδοχέας
- Πρωτοταγής αισθητικός νευρώνας
- Θάλαμος
- Πρωτοταγής αισθητικός φλοιός
- Συνειρμικοί φλοιοί

- Αμφοτερόπλευρη προβολή
- Αμφίπλευρη προβολή

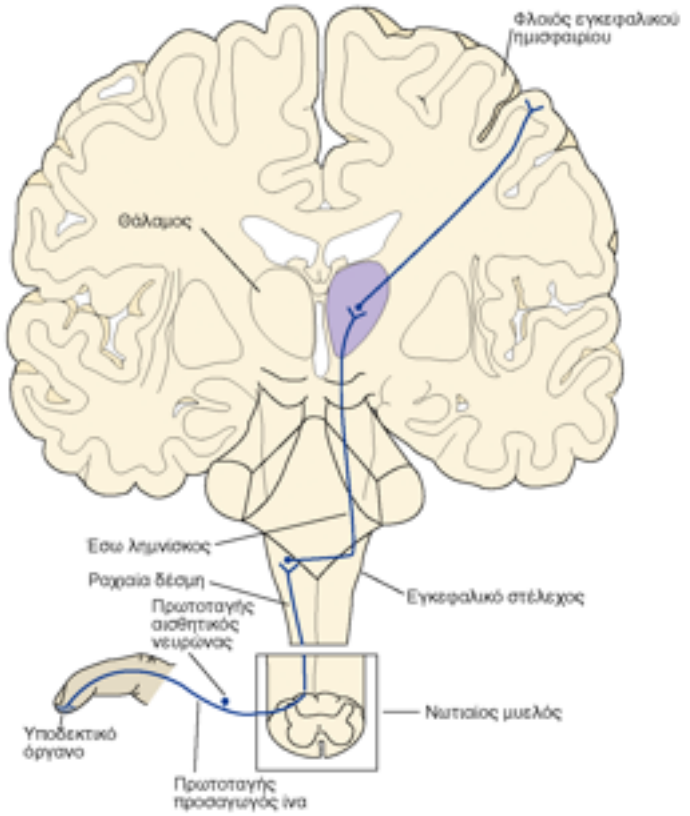

Υποδοχείς σωματοαισθητικού συστήματος

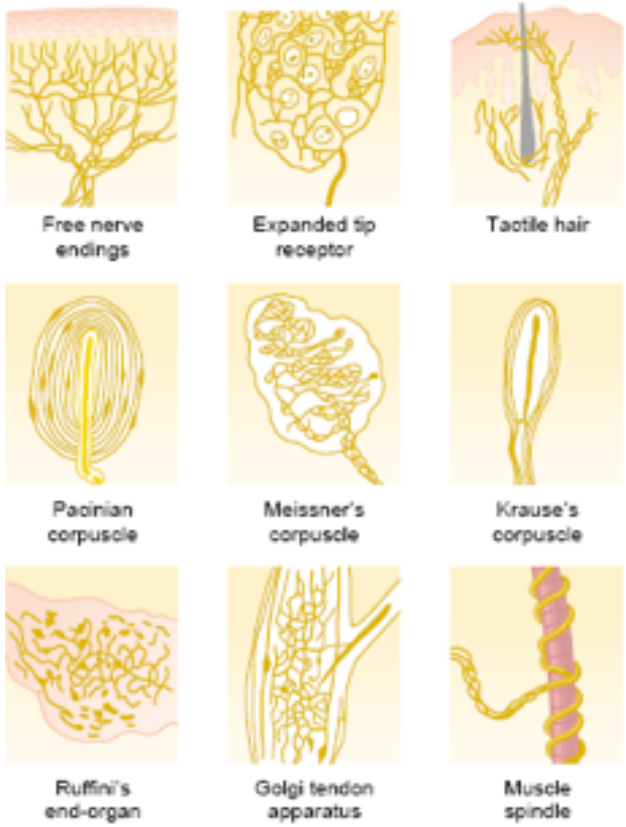

Figure 46–1

Several types of somatic sensory nerve endings.

- Μηχανοϋποδοχείς
  - Ταχέως προσαρμοσμένοι υποδοχείς
    - Υποδοχείς θυλάκων των τριχών – τριχωτό δέρμα
    - Σωμάτια Meissner – λείο δέρμα
    - Σωμάτια Pacini – υποδόριος ιστός
  - Βραδέως προσαρμοσμένοι υποδοχείς
    - Απολήξεις Merkel
    - Σωμάτια Ruffini
- Θερμοϋοποδοχείς
  - Υποδοχείς ψυχρού, υποδοχείς θερμού
- Άλγοϋποδοχείς
  - Μηχανικοί βλαβοϋποδοχείς Α-δ
  - Πολύτυποι βλαβοϋποδοχείς C
- Χημειοϋποδοχείς

Υποδοχείς ταχείας και βραδείας προσαρμογής

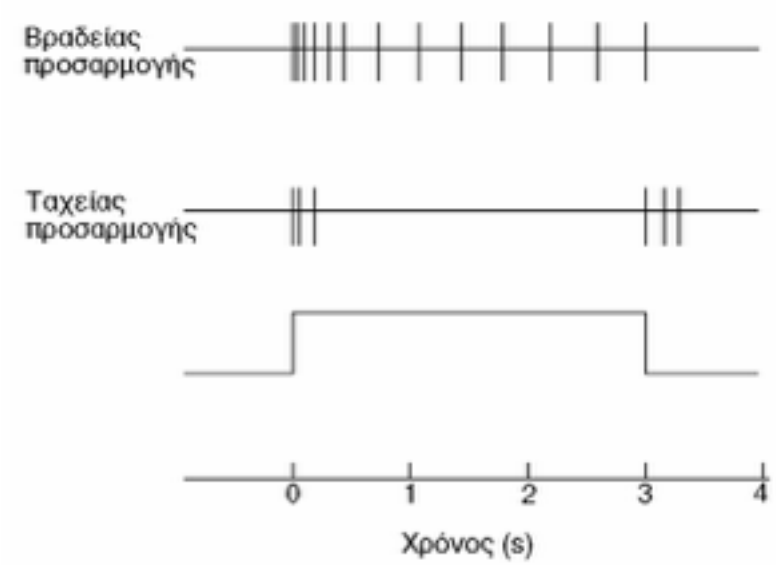

Η ένταση του ερεθίσματος κωδικοποιείται στη συχνότητα εκπόλωσης

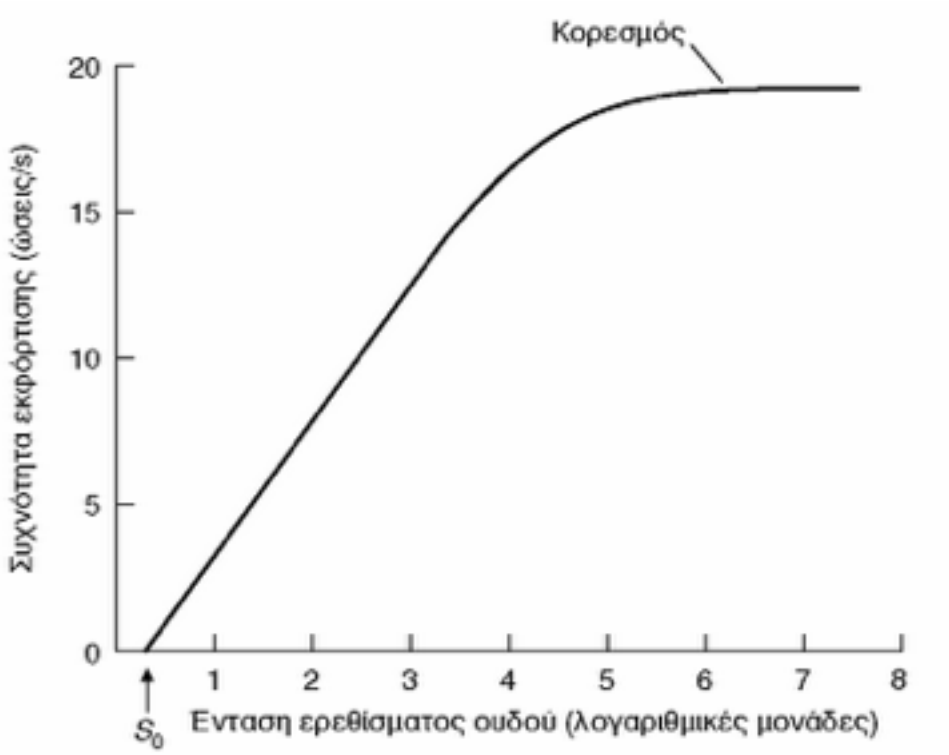

Η κωδικοποίηση της έντασης του ερεθίσματος

Νευρώνας

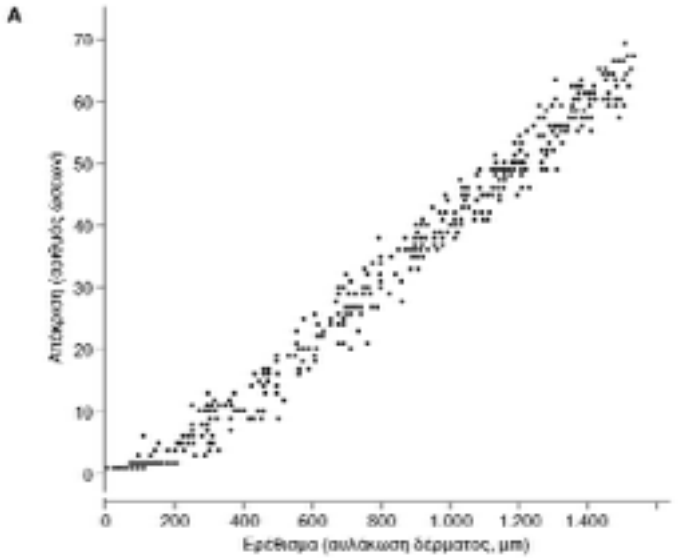

Εκτίμηση παρατηρητή

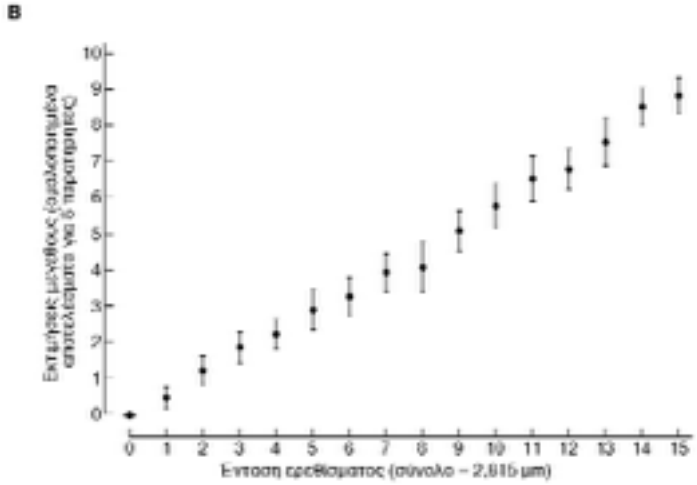

Υποδεκτικά πεδία

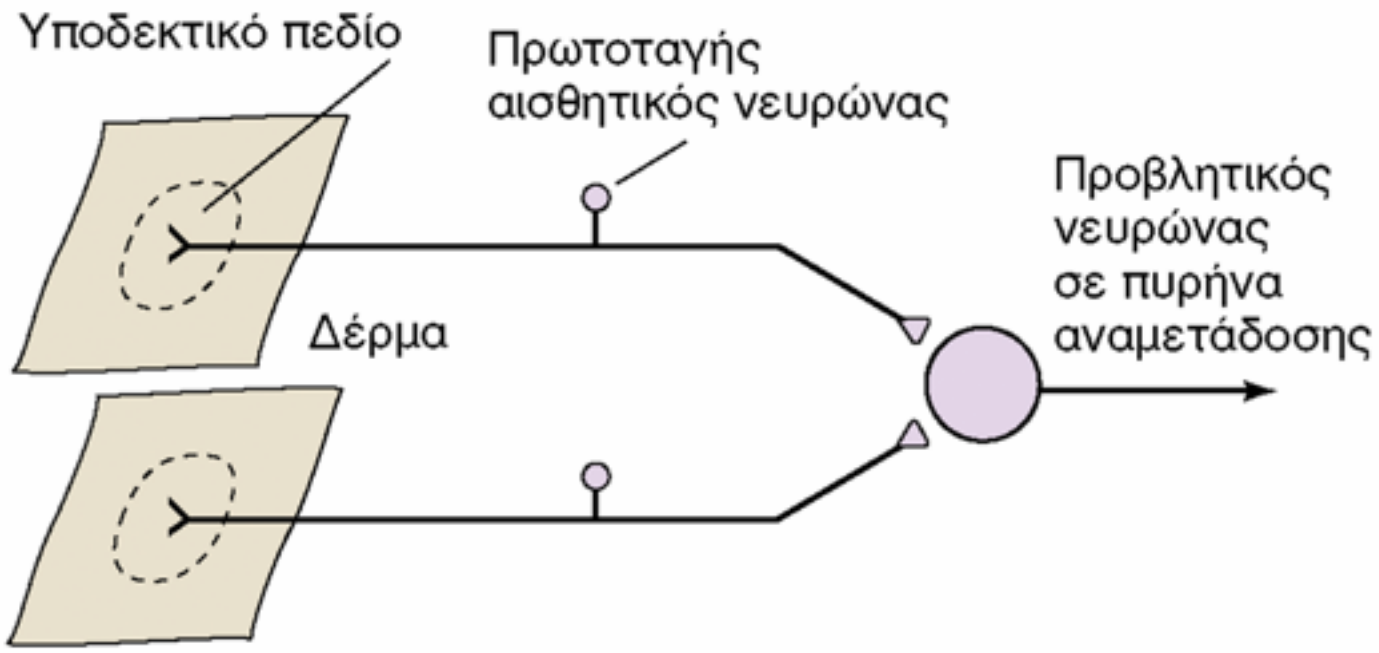

Πρωτοταγής αισθητικός νευρώνας

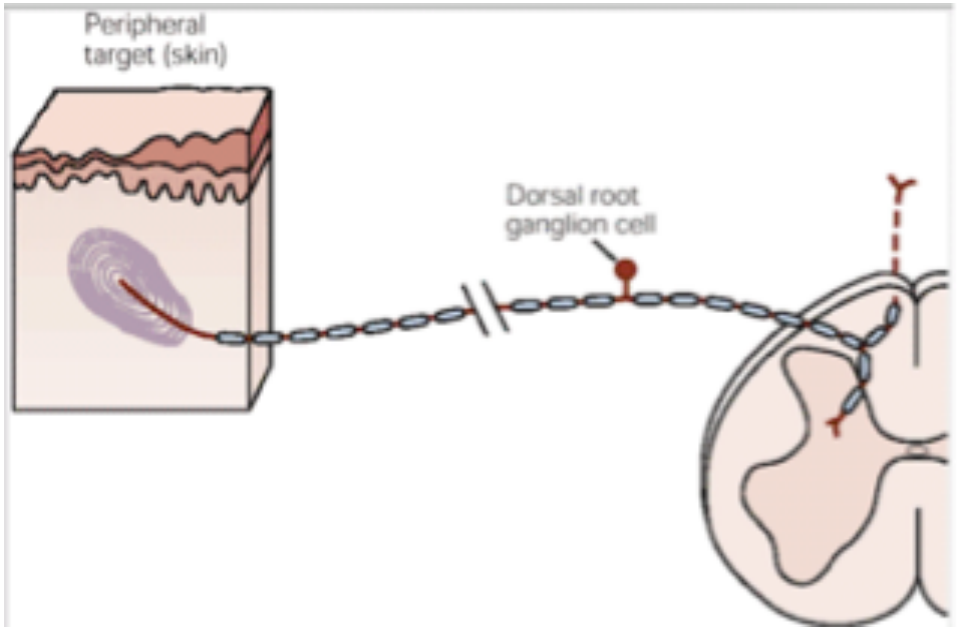

Υποδεκτικά πεδία σωματοαισθητικών υποδοχέων

	Ταχέως προσαρμοσμένοι	Βραδέως προσαρμοσμένοι
Επιφανειακές στοιβάδες	Merkel	Meissner
Βαθύτερες στοιβάδες	Ruffini	Pacini

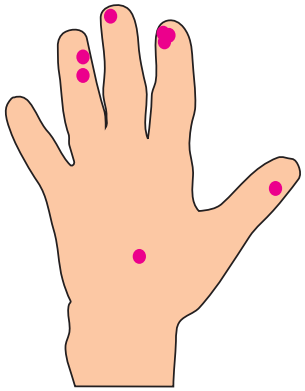

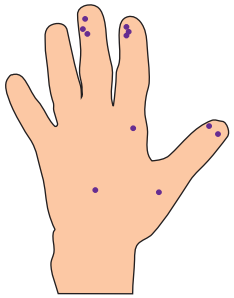

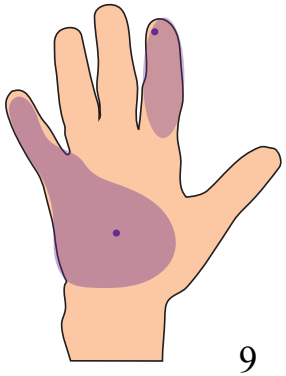

Κωδικοποίηση του σχήματος του αντικειμένου στην απόκριση του υποδοχέα Merkel

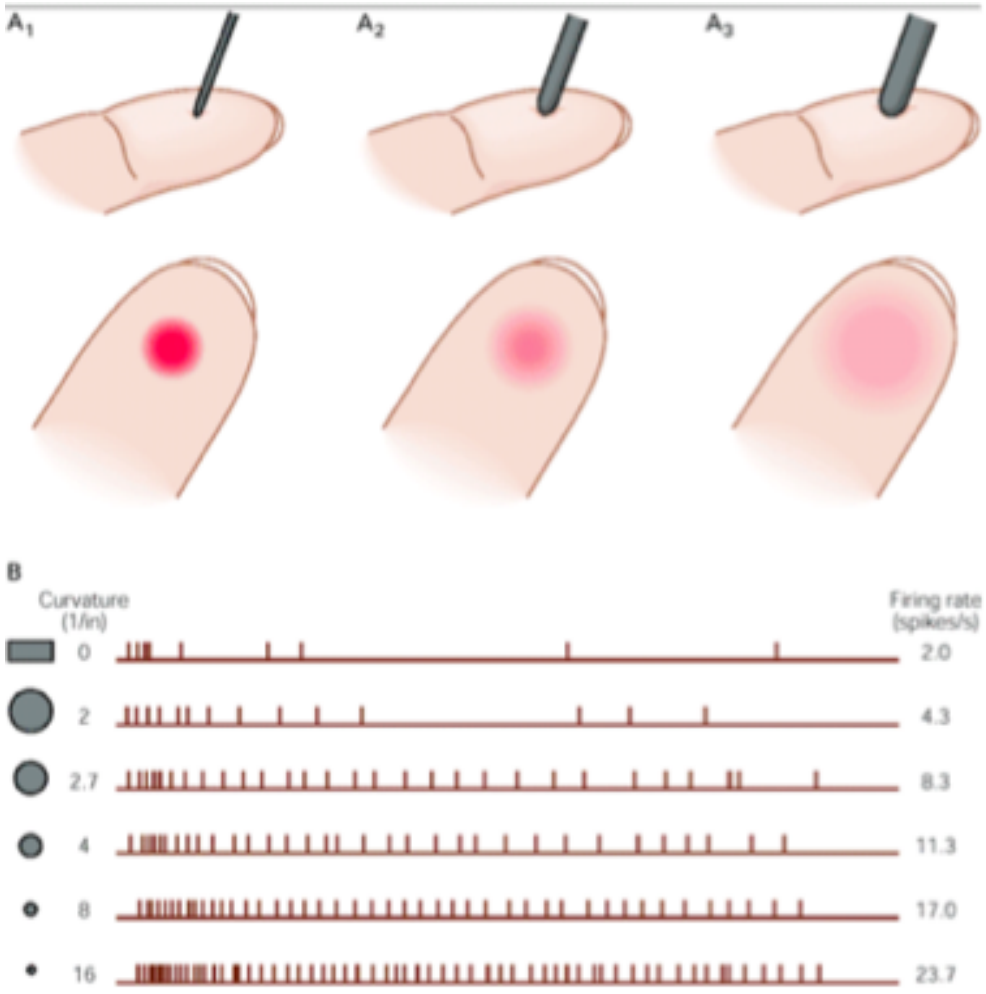

Ικανότητα διαχωρισμού δύο σημείων

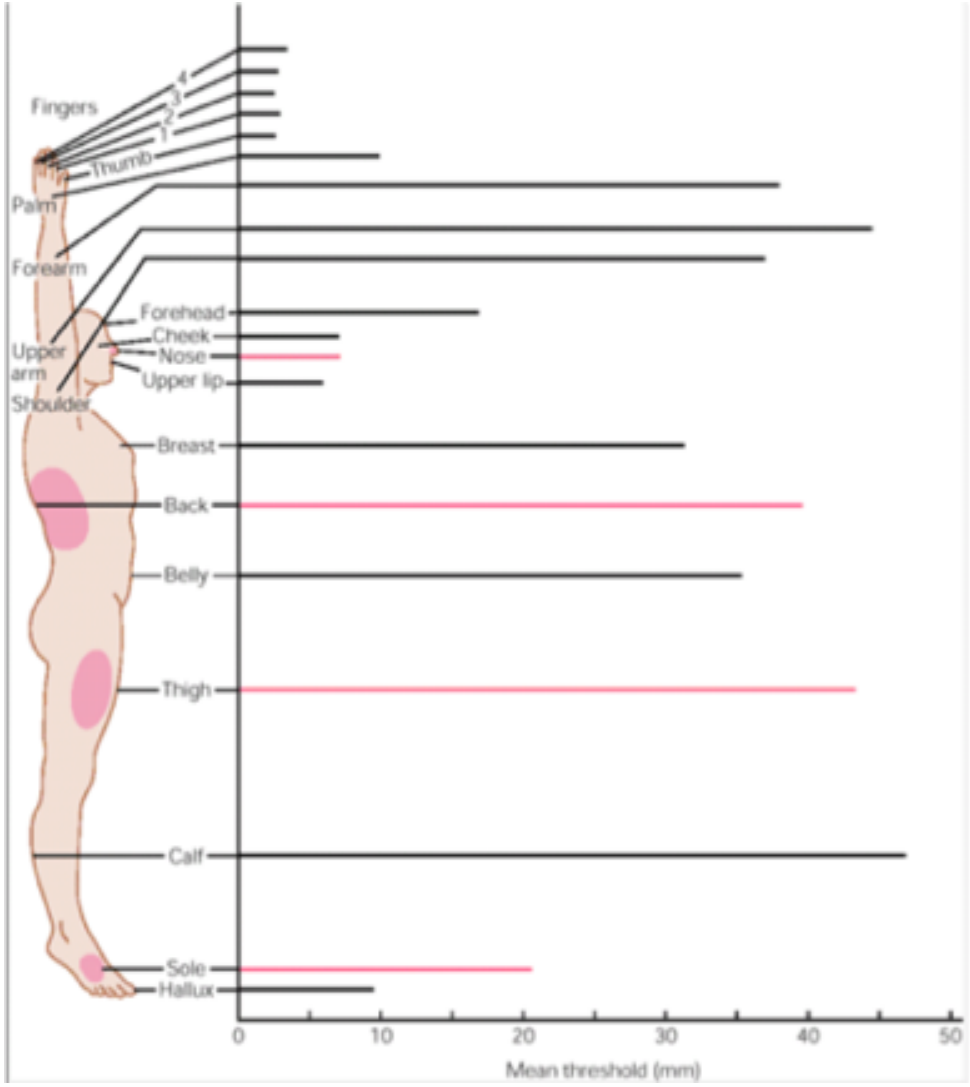

Δερματόμιο

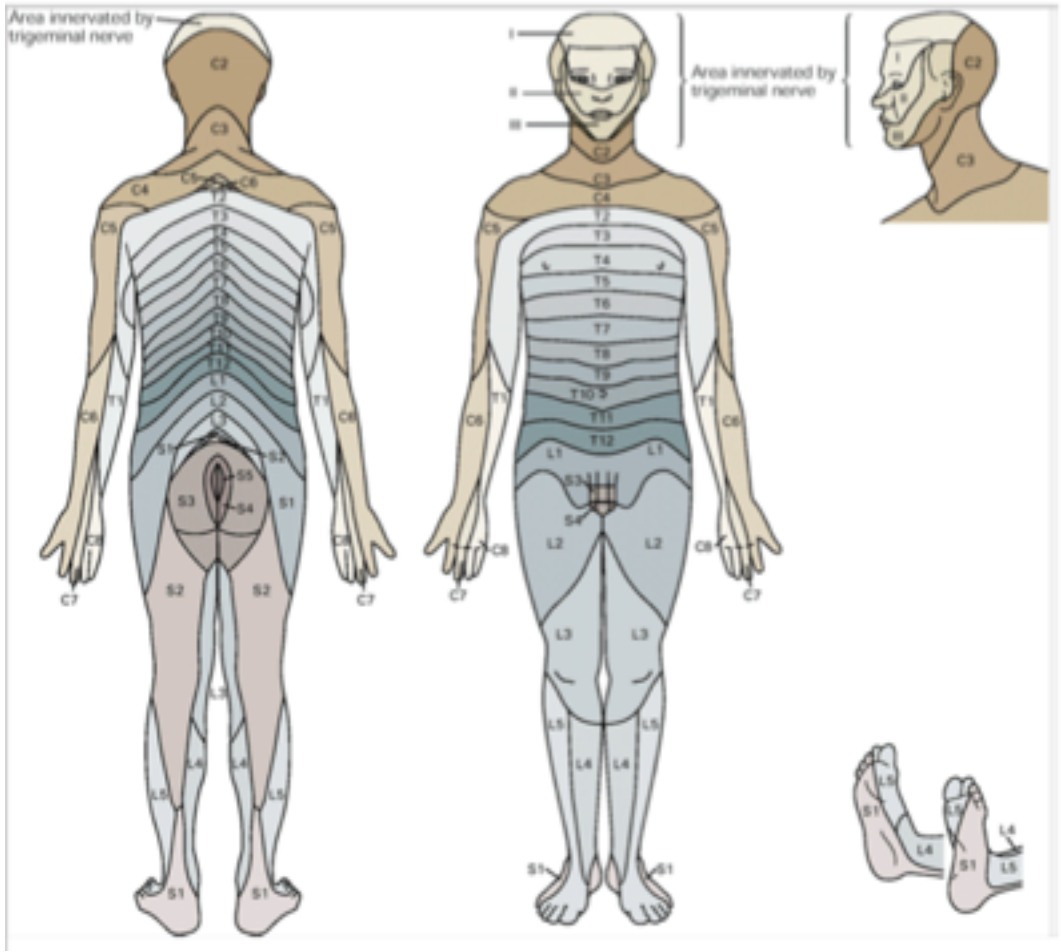
Area innervated by trigeminal nerve
Area innervated by trigeminal nerve

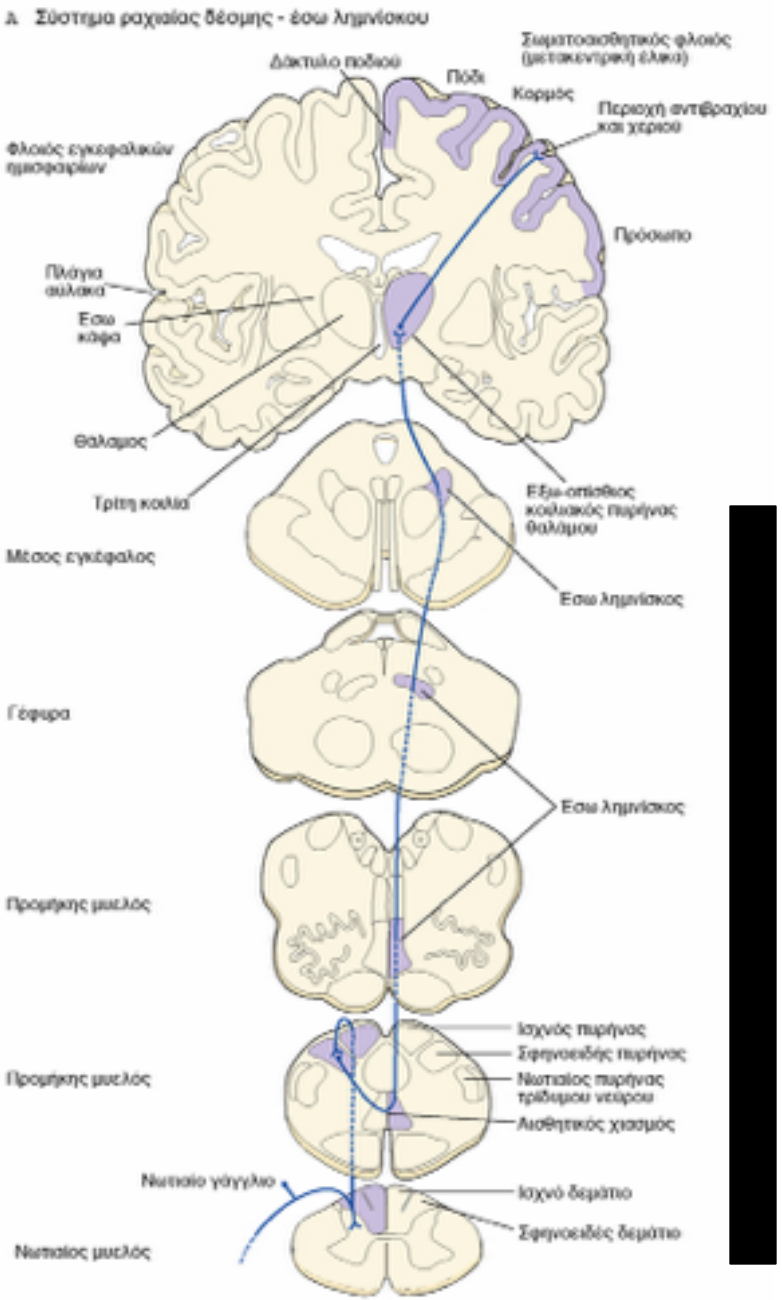

Σωματοαισθητικό σύστημα

Οδός ραχιαίας δέσμης / έσω λημνίσκου

Πρωτοταγής νευρώνας
Δευτεροταγής νευρώνας (προμήκης μυελός)
Τριτοταγής νευρώνας (θάλαμος)

Αίσθηση αφής, ιδιοδεκτικότητας

Σωματοαισθητικό σύστημα

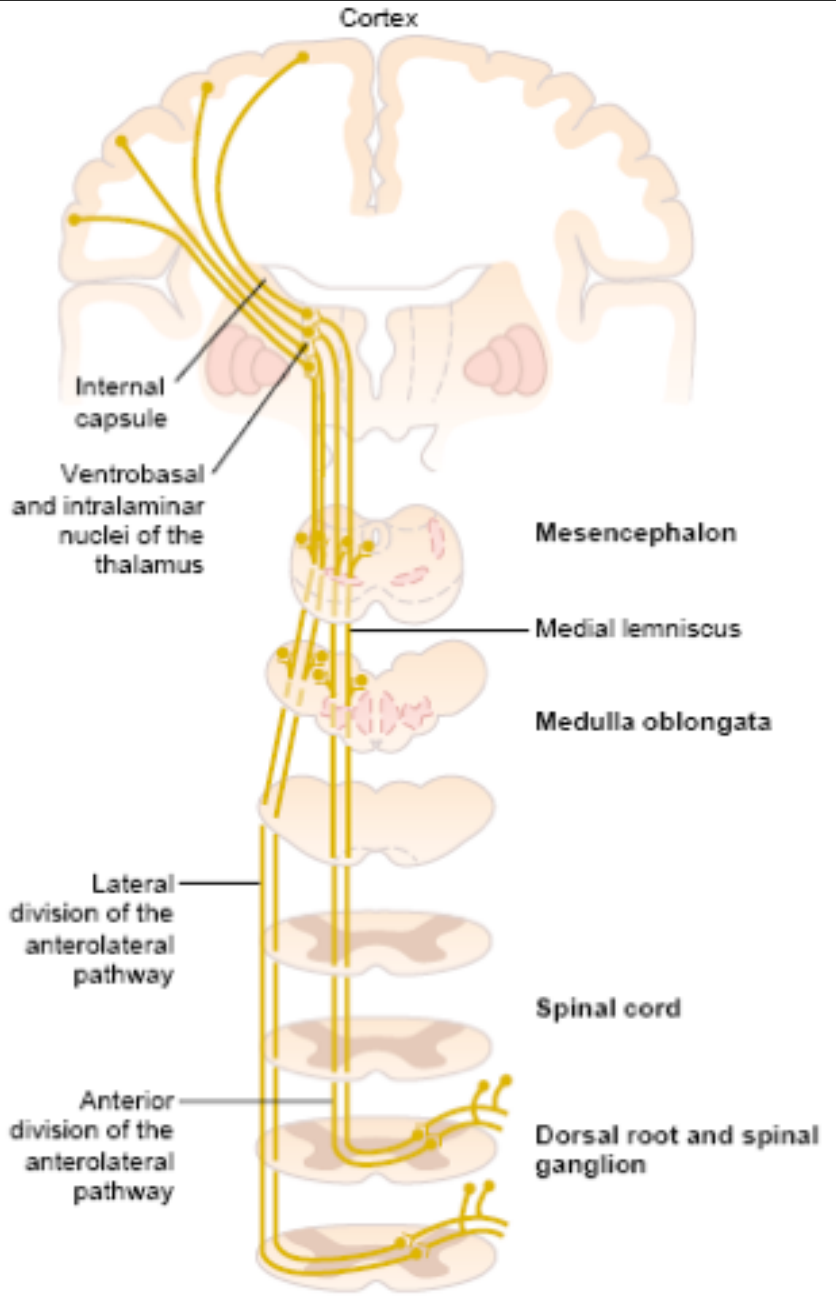

Figure 47–13

Οδός προσθιοπλάγιας δέσμης / έσω λημνίσκου

Αίσθηση βλαβερών ερεθισμάτων, πόνου, θερμοκρασίας

Σωματοτοπική οργάνωση
Αισθητικό ανθρωπάριο

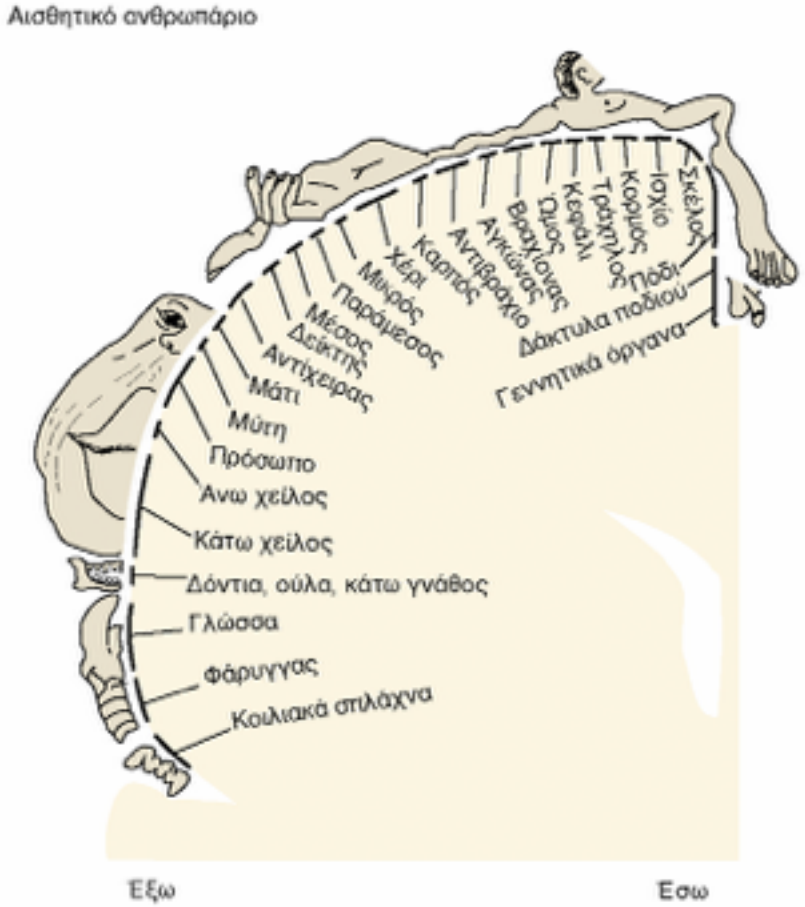

Σωματοτοπική οργάνωση ανάλογα με το είδος

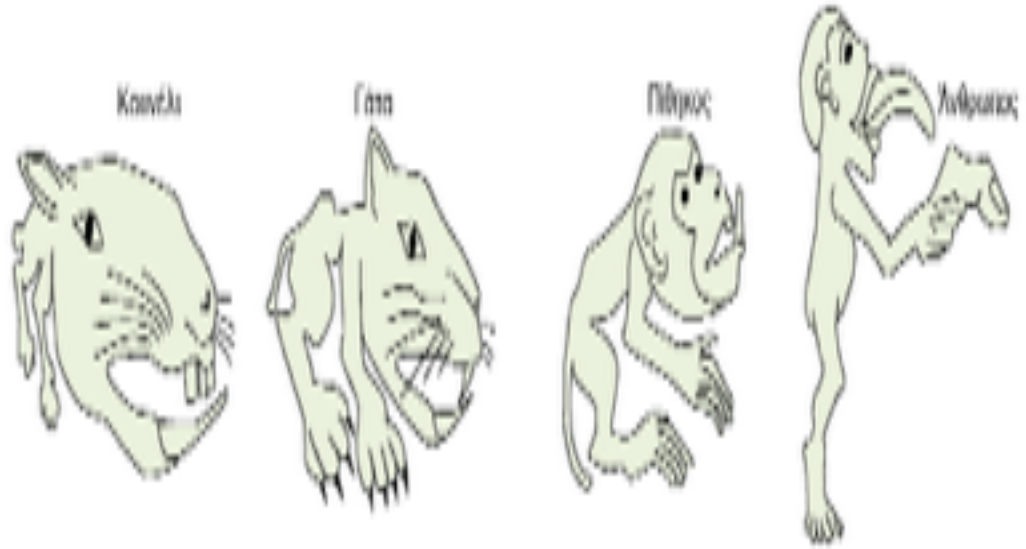

Εικόνα 18-5 Λειτουργικά είδη ζώων εξαρτώνται από διαφορετικά μέρη του σώματος για τις σωματοαισθητικές πληροφορίες προσαρμογής. Τα σχήματα αυτά δείχνουν τη σχετική σημασία των περιοχών του σώματος για τις σωματικές αισθήσεις τεσσάρων ζωικών ειδών, με βάση μελέτες προκλητών δυναμικών στον θάλαμο και στον φλοιό.

Σωματοαισθητικό σύστημα

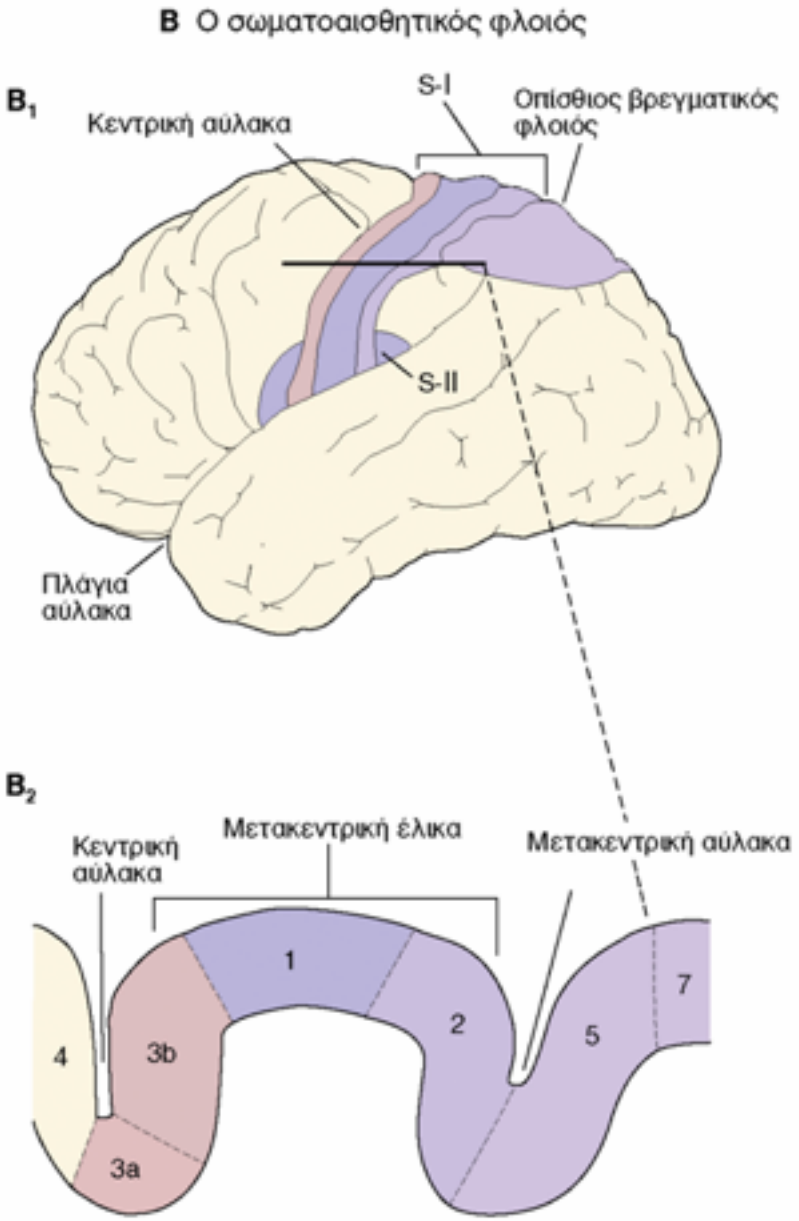

Σωματοτοαισθητικός φλοιός

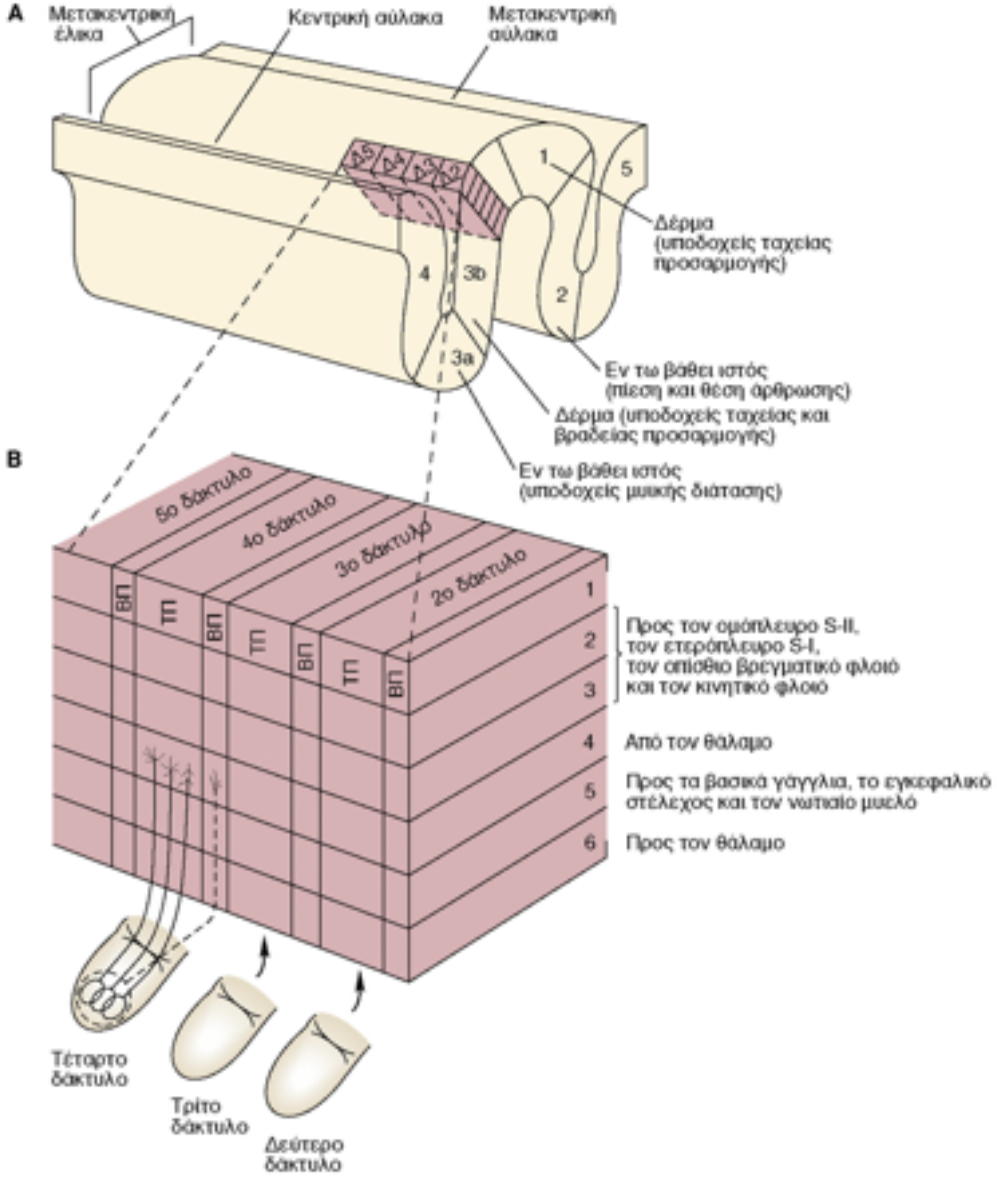

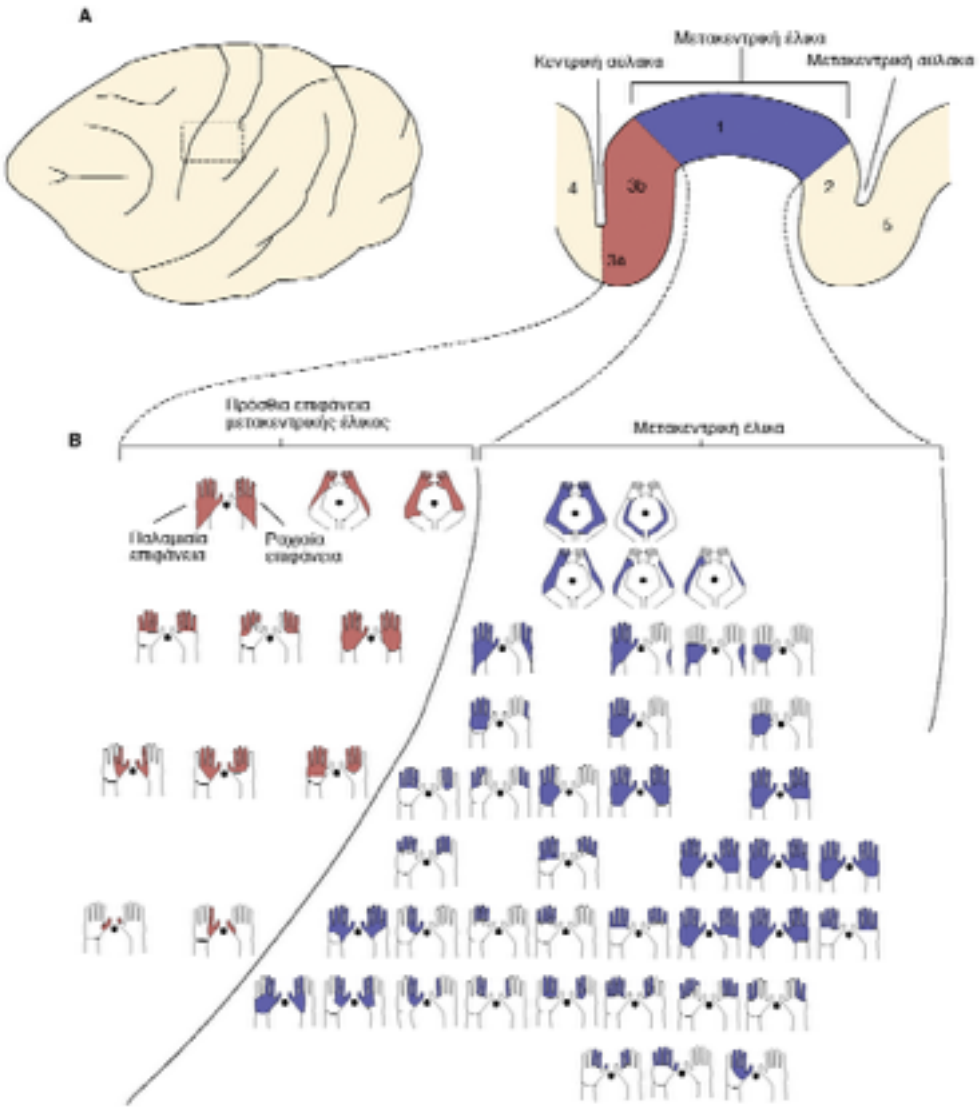

Πρώιμος σωματοτοπικός χάρτης

4 σωματοτοπικοί χάρτες

- πεδίο 3a: μύες και αρθρώσεις (ιδιοδεκτικότητα των άκρων)
- πεδίο 3b: δέρμα (αφή)
- πεδίο 1: δέρμα (δέχεται ερεθίσματα από το 3α και το 3β)
- πεδίο 2: δέρμα + άκρα (δέχεται ερεθίσματα από το πεδίο 1)

Σωματοαισθητικοί χάρτες στο πεδίο 3b και στο πεδίο 1

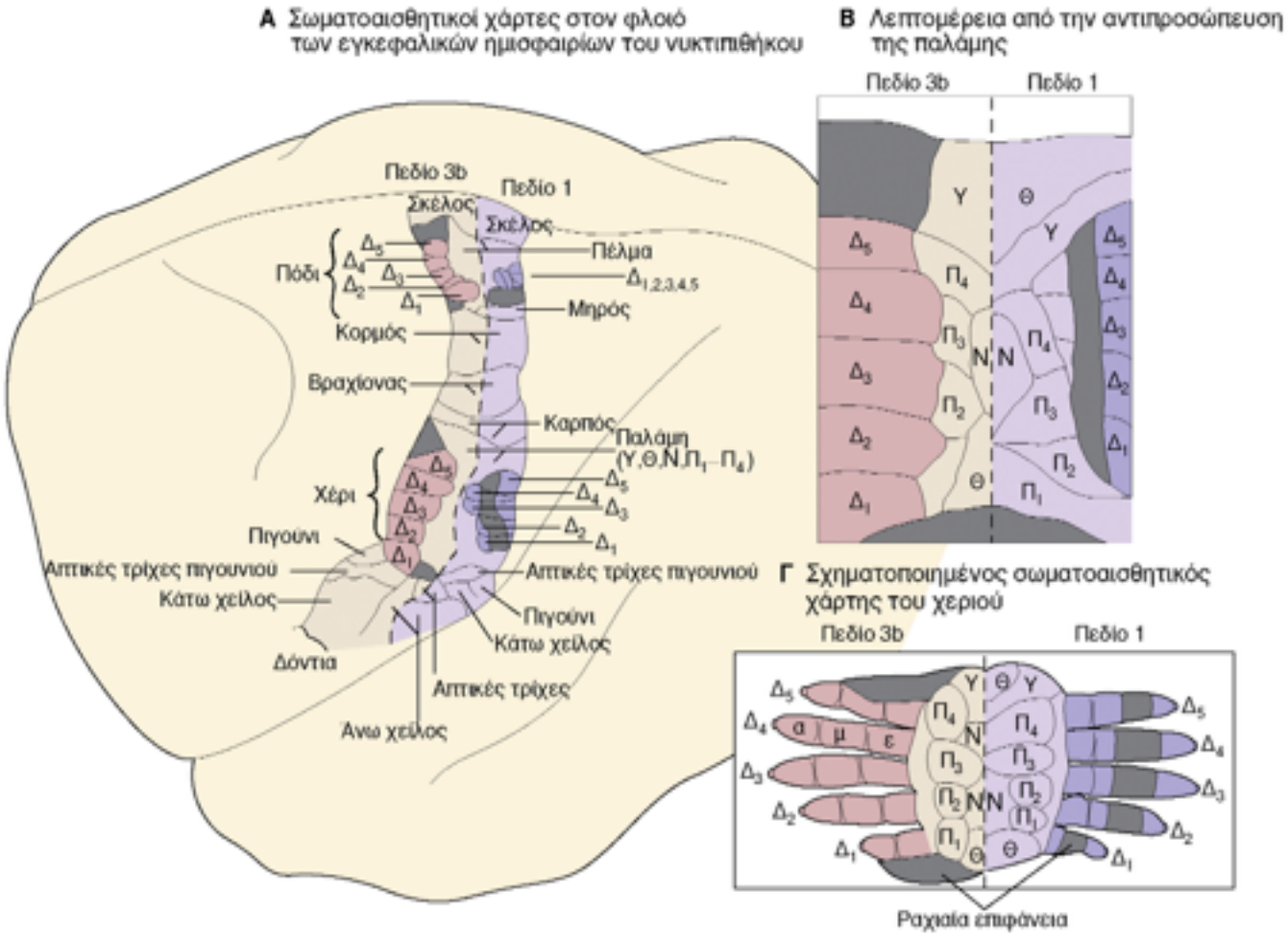

Σωματοτοπική οργάνωση
Υποδεκτικά πεδία νευρώνων ανώτερης τάξης

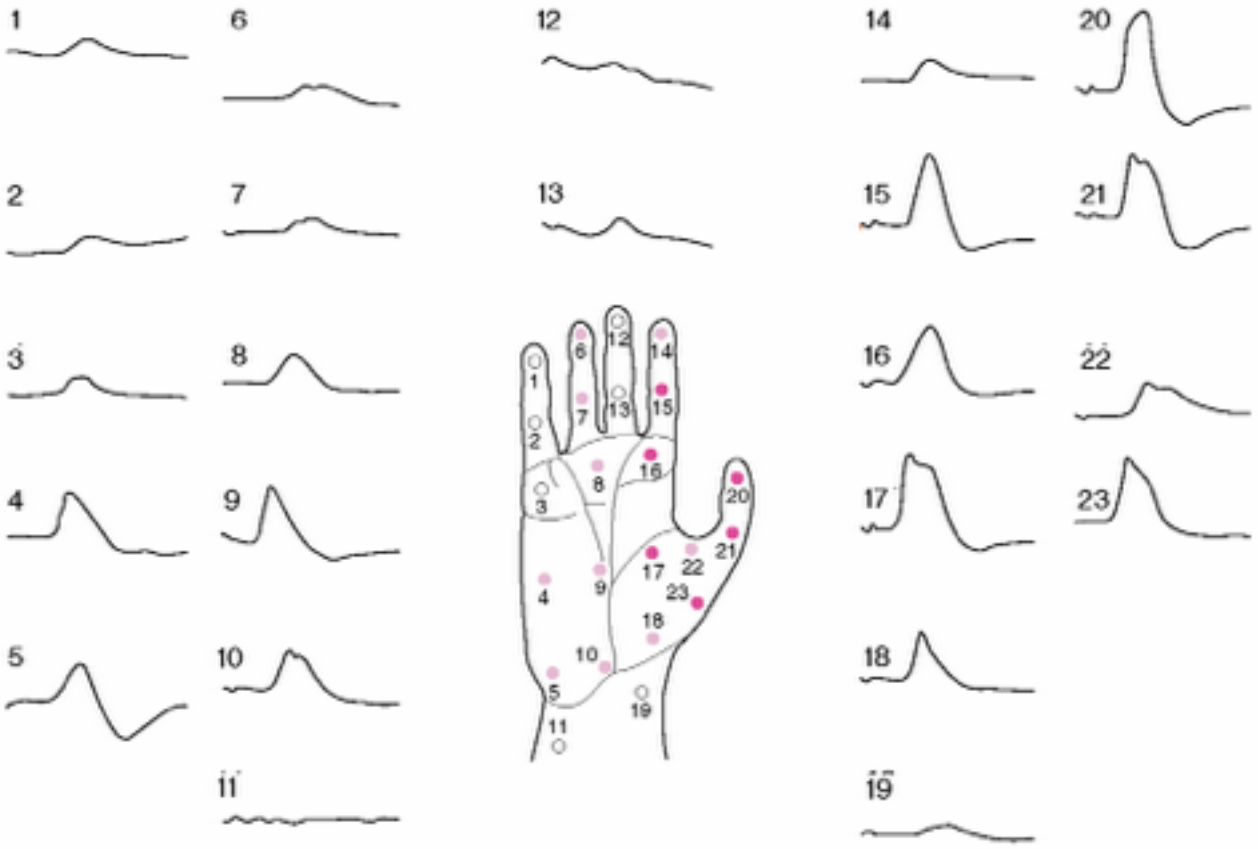

Υποδεκτικά πεδία νευρώνων ανώτερης τάξης

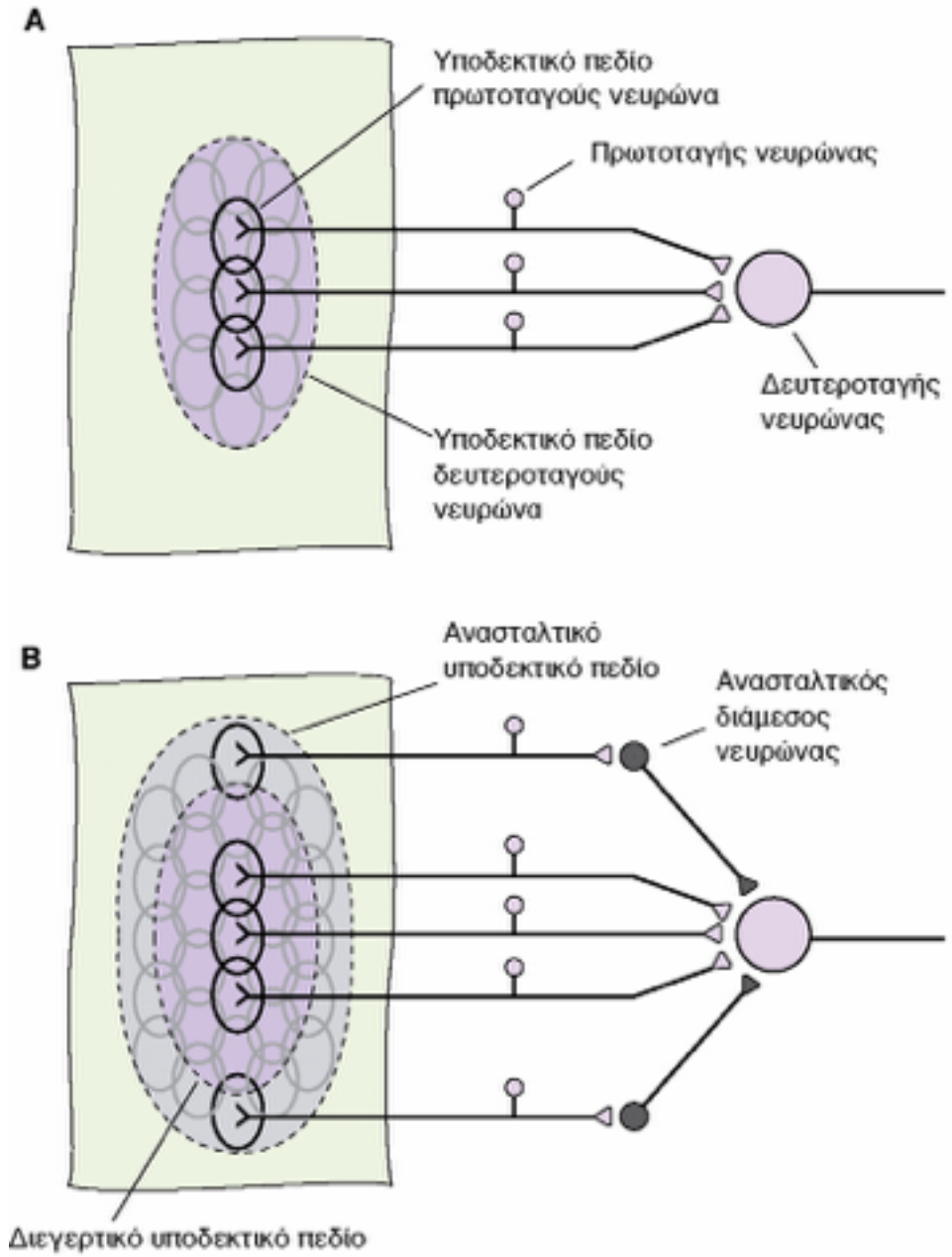

Ο ρόλος της έξω αναστολής

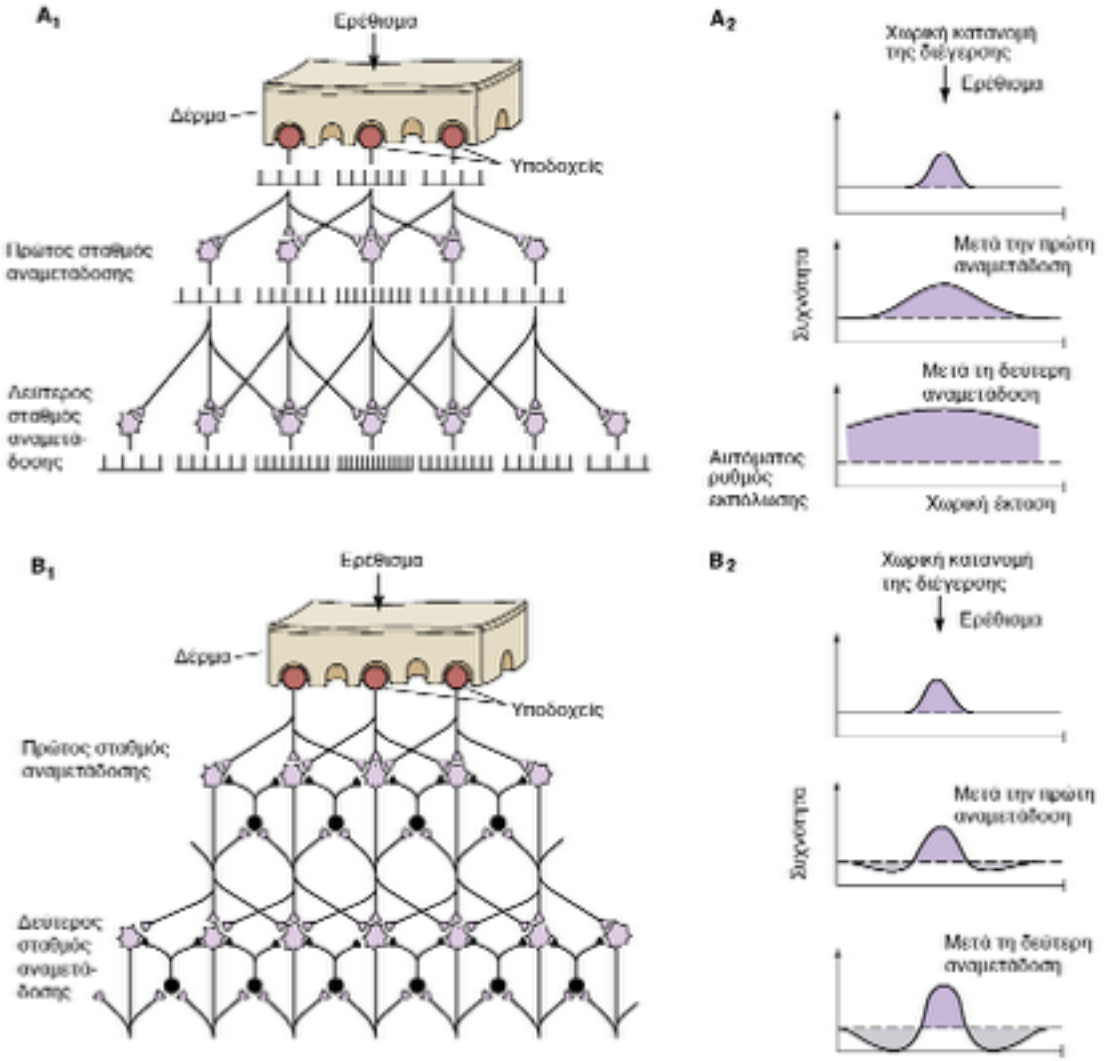

Υποδεκτικά πεδία σωματοτοπικών χαρτών

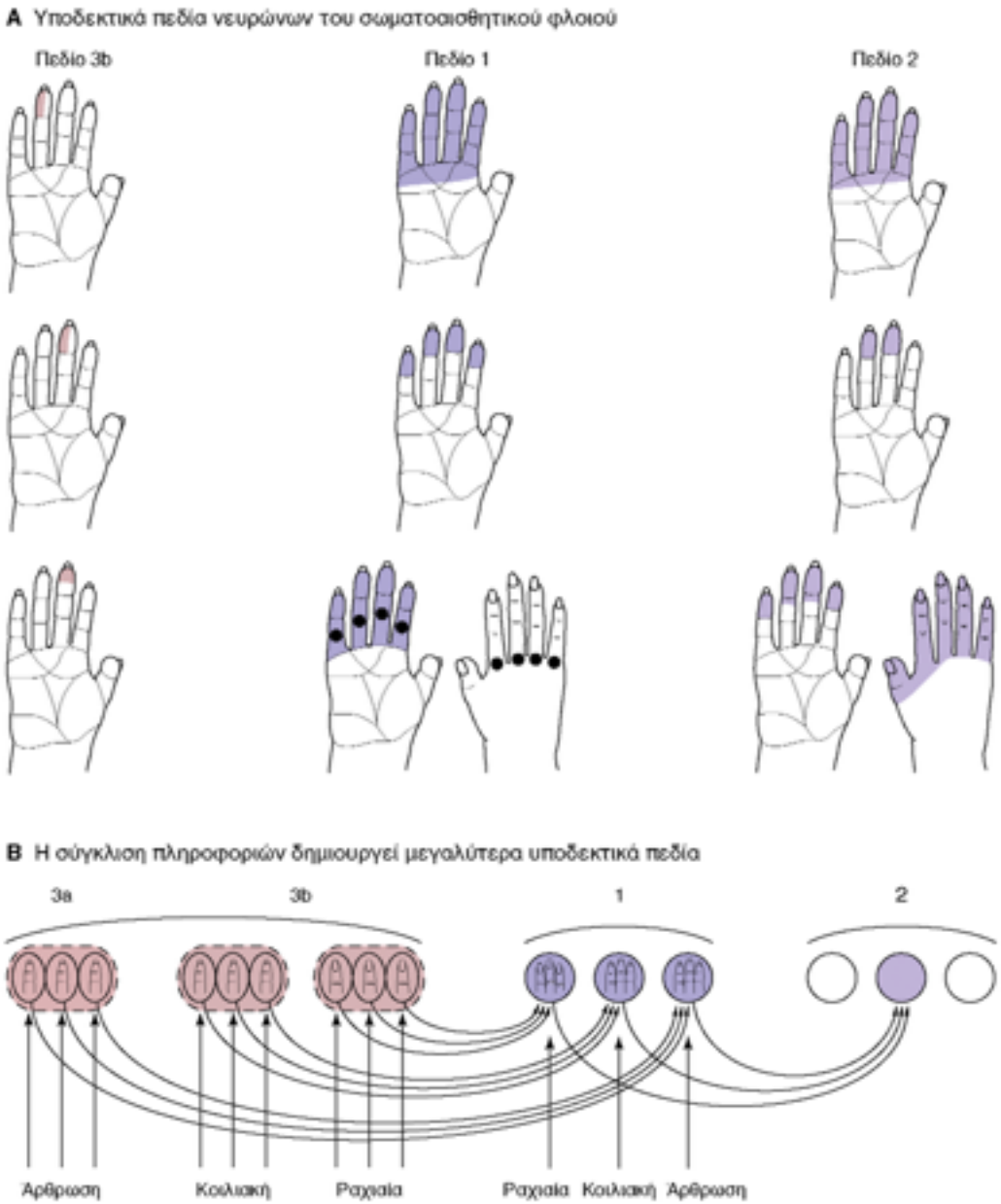

Η εμπειρία και η χρήση τροποποιούν το σωματοτοπικό χάρτη

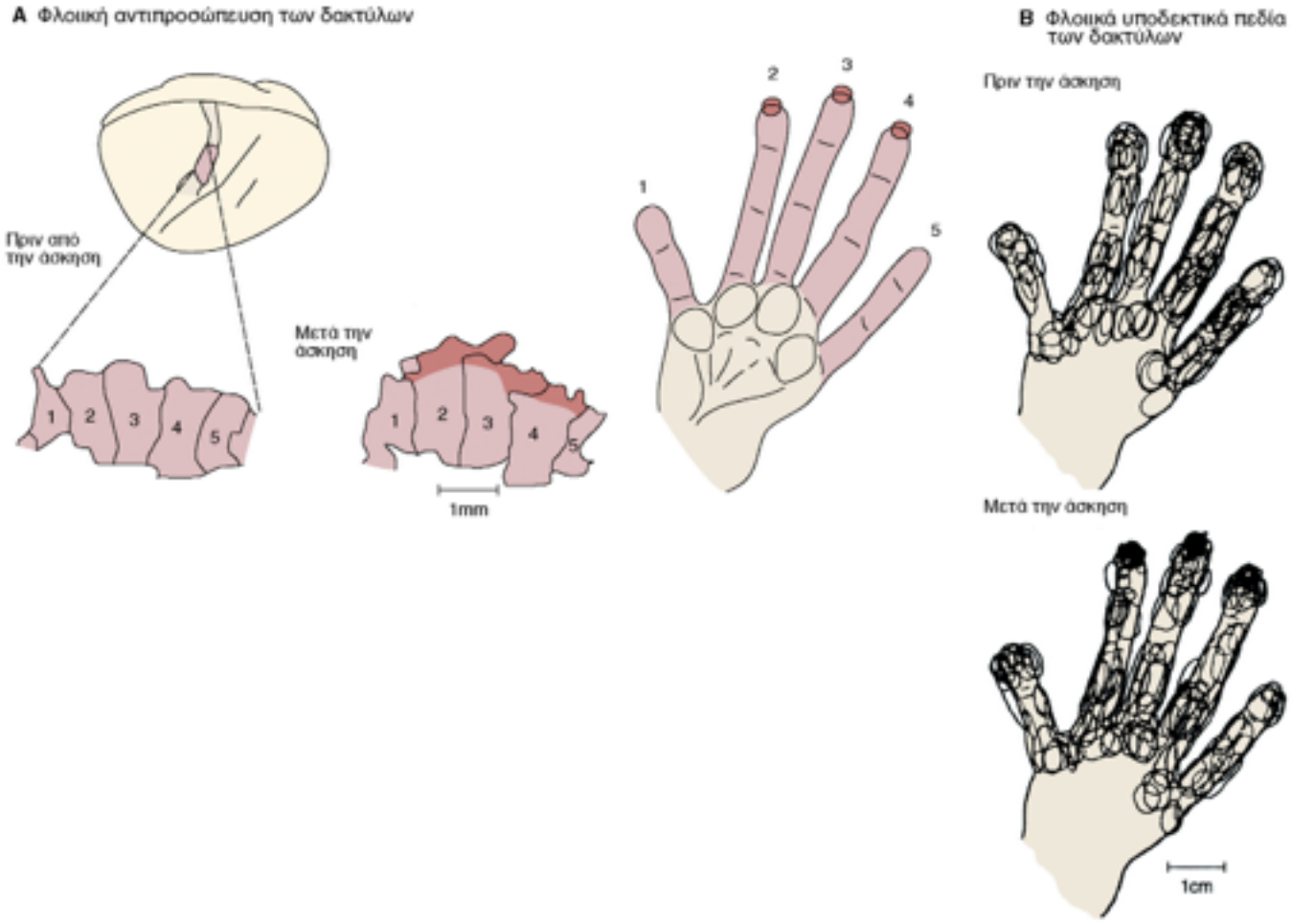

Πλαστικότητα του σωματοτοπικού χάρτη

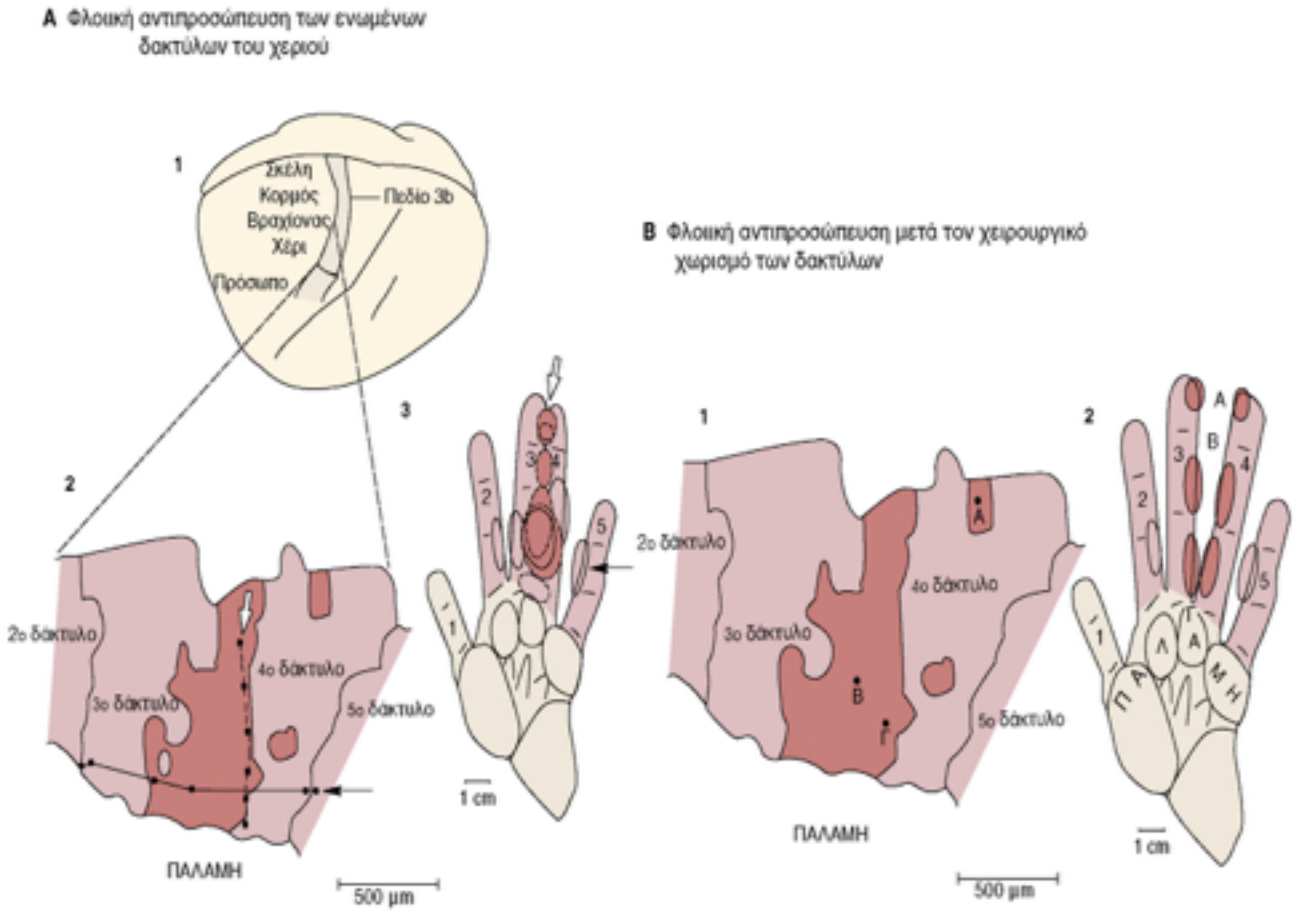

Σωματοαισθητικός χάρτης στον άνθρωπο με τη βοήθεια της τεχνικής fMRI

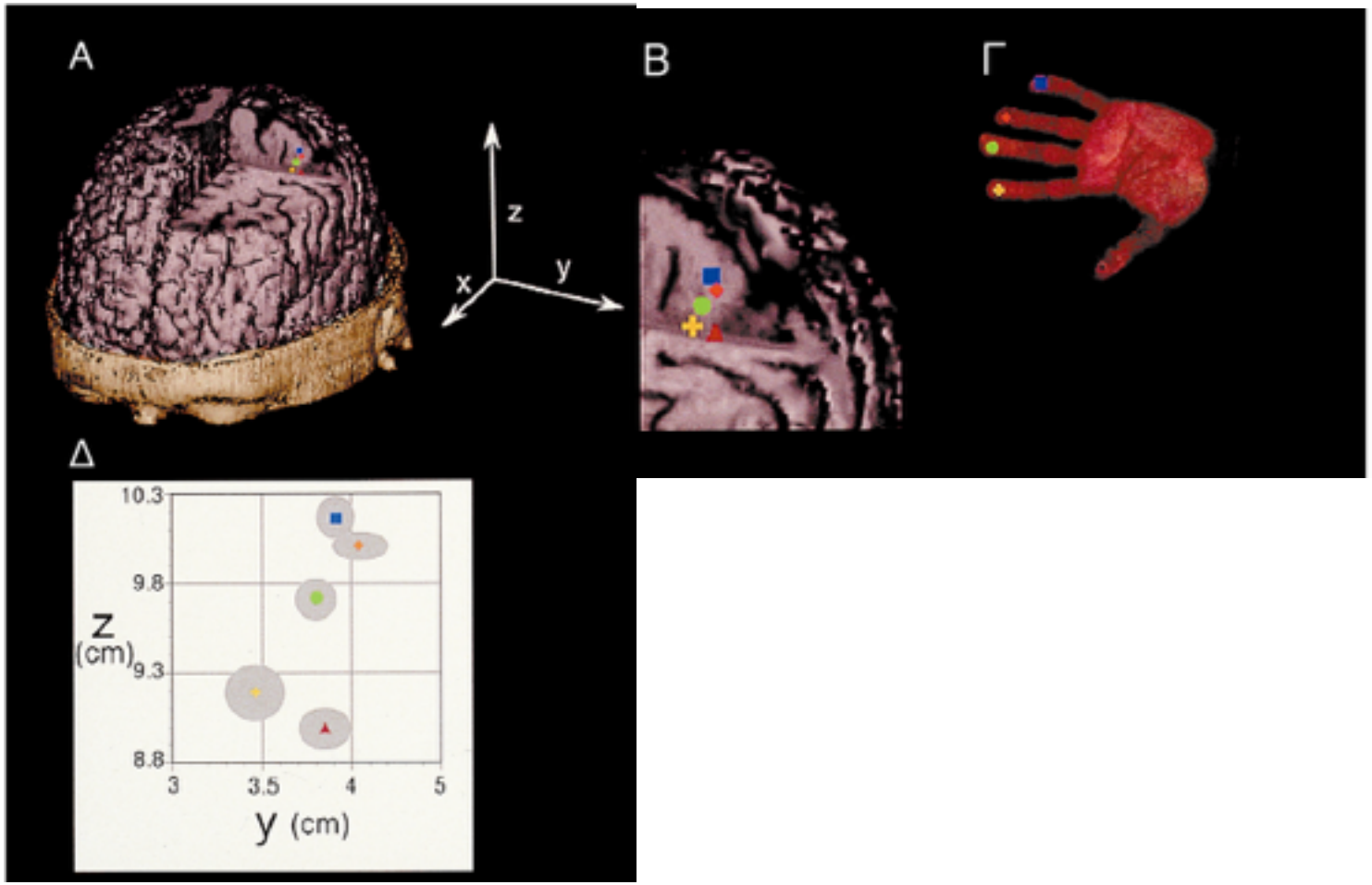

Αλλαγή του σωματοτοπικού χάρτη μετά τη διόρθωση της συνδακτυλίας

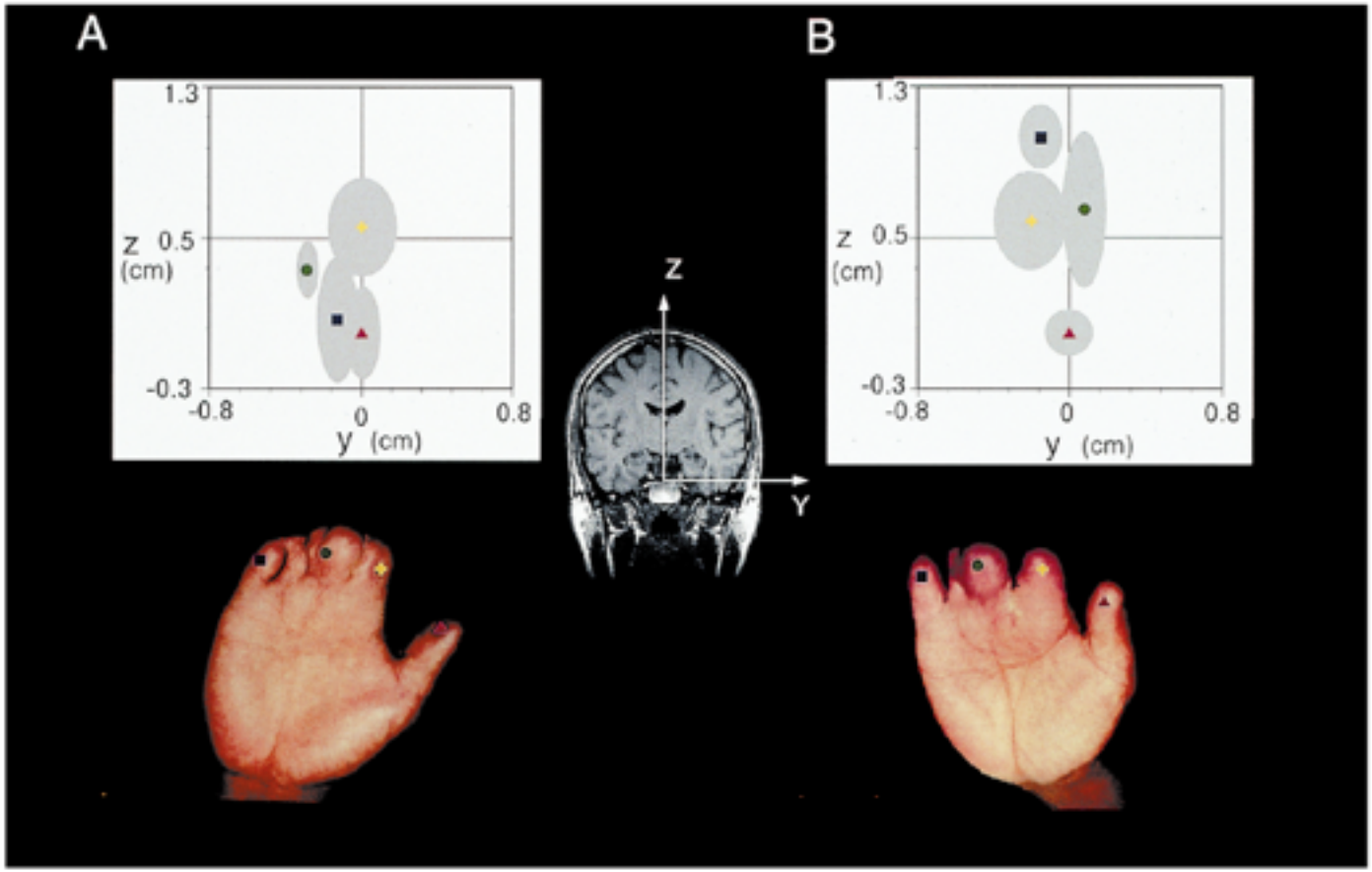

Ο ρόλος του πεδίου 2 στο συντονισμό κινήσεων

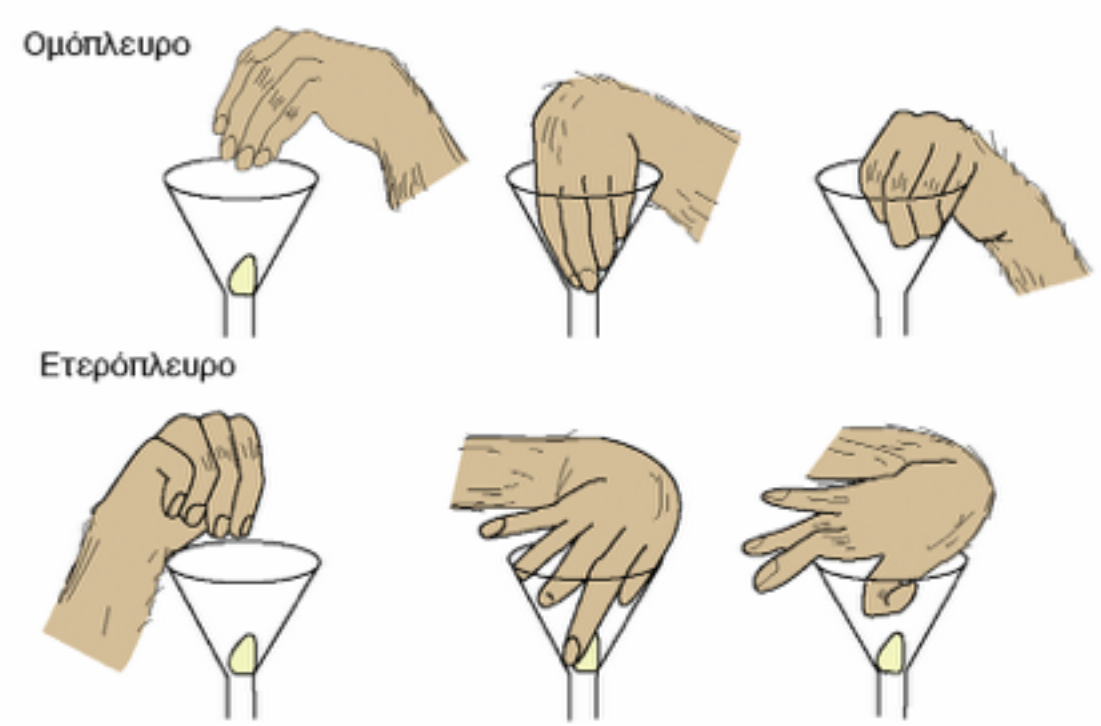

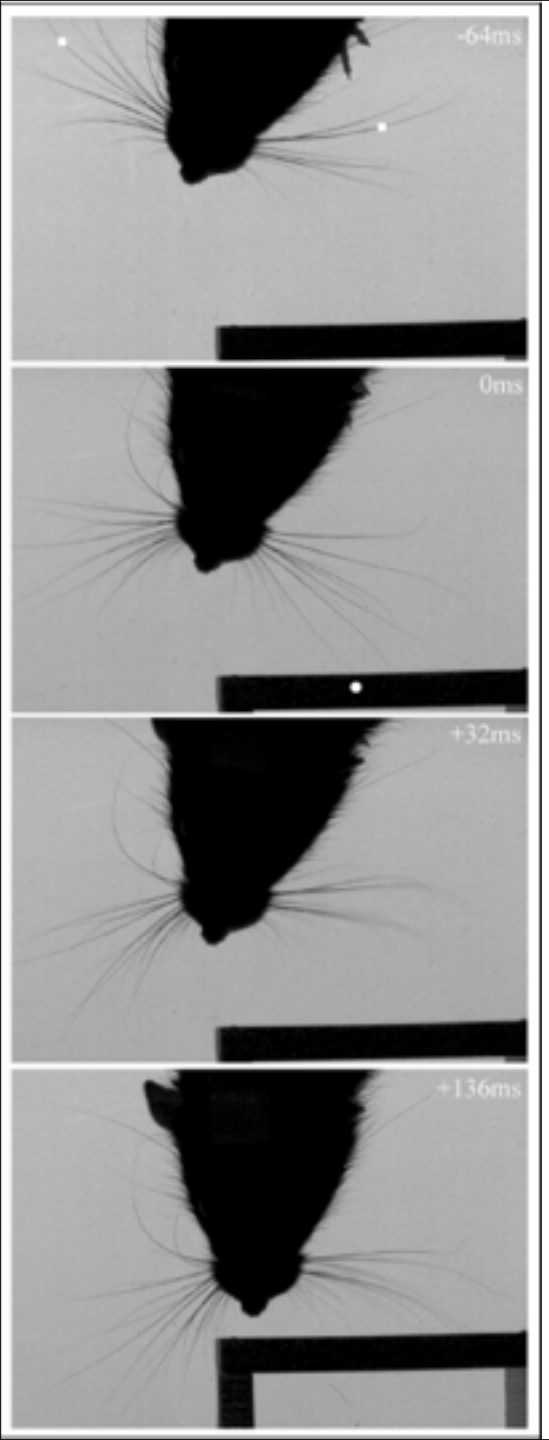

Βαρρελοειδής φλοιός στα τρωκτικά

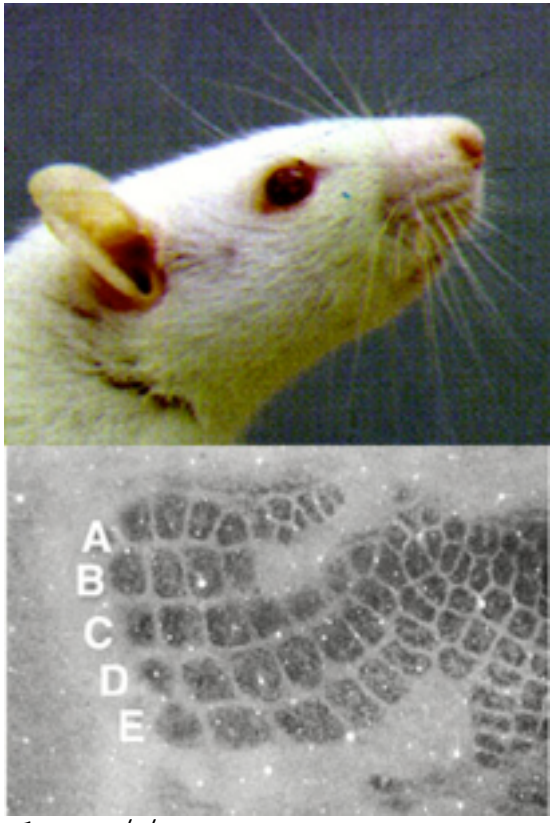

http://simonslab.neurobio.pitt.edu/barrels/figure2.html

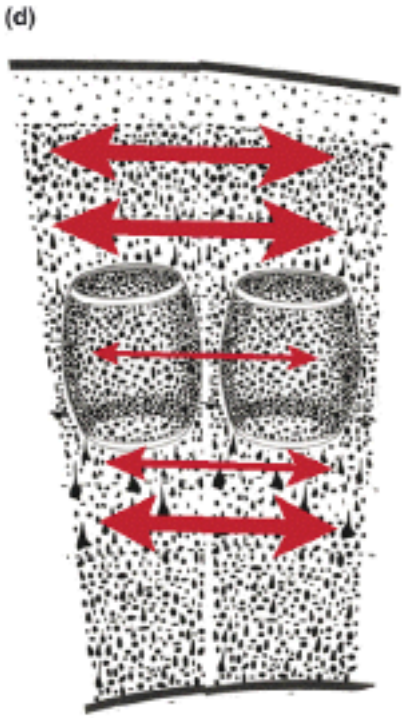

Brecht, 2007

Βαρρελοειδής φλοιός στα τρωκτικά

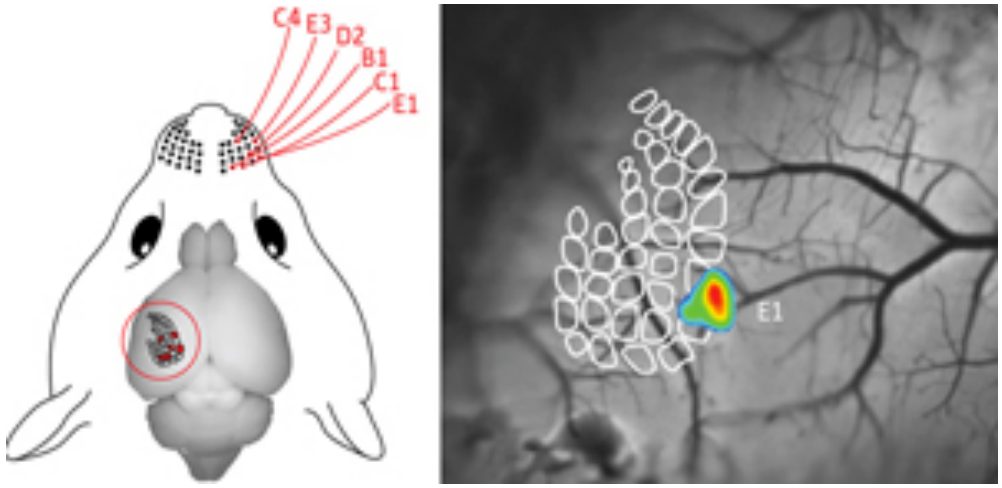

Akemann, W., Mutoh, H., Perron, A., Rossier, J. & Knöpfel, T. Imaging brain electric signals with genetically targeted voltage-sensitive fluorescent proteins. Nature Methods 7, 643–649 (2010).

Πόνος-Φάντασμα

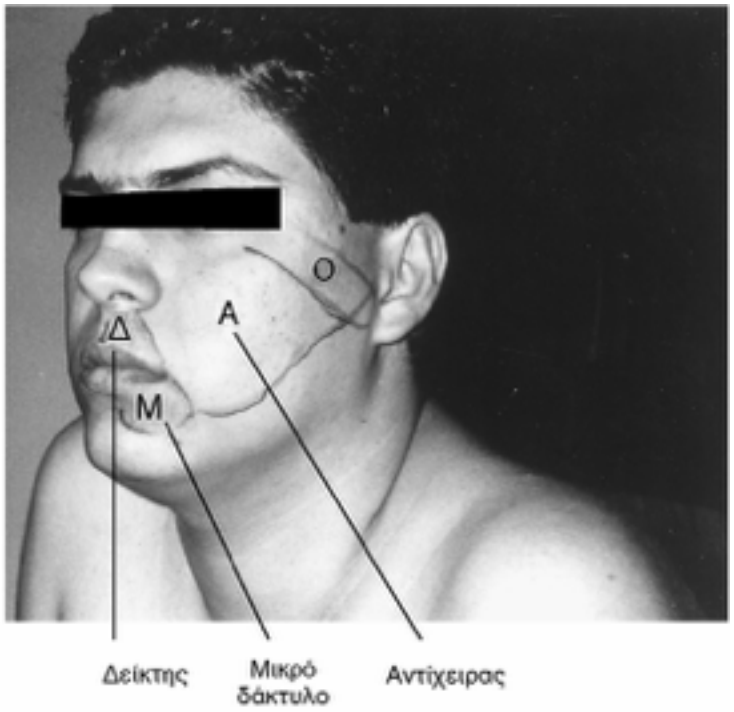

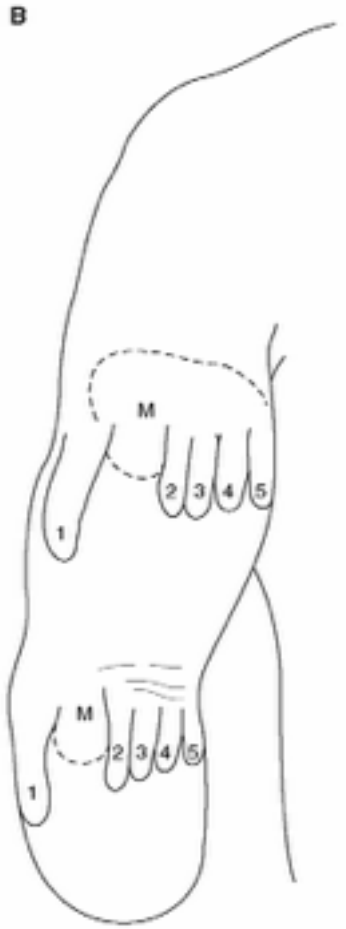

Ανώτερες σωματοαισθητικές περιοχές

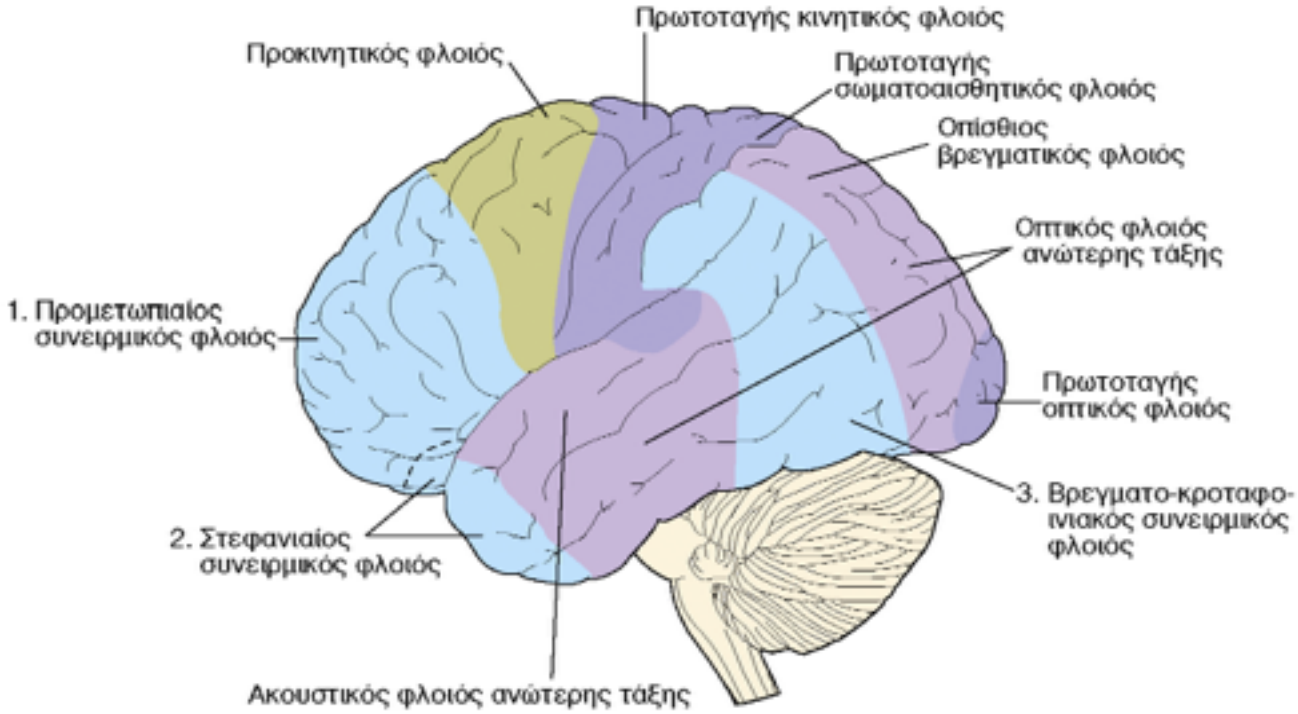

Εικόνα 19-2 Η έξω επιφάνεια του εγκεφάλου του ανθρώπου, στην οποία φαίνονται οι περιοχές του πρωτοταγούς αισθητικού και του πρωτοταγούς κινητικού φλοιού, του κινητικού και του αισθητικού φλοιού ανώτερης τάξης και οι τρεις περιοχές του συνειρμικού φλοιού.

Βλάβες στον οπίσθιο βρεγματικό φλοιό

<u>Αριστερός οπίσθιος βρεγματικός φλοιός</u>

- Αφασία (κυρίως στον αριστερό)
- Αγνωσία (ανικανότητα αντίληψης αντικειμένων)
  - Στερεογνωσία

<u>Δεξιός οπίσθιος βρεγματικός φλοιός</u>

- Σύνδρομο αμέλειας

Σύνδρομο αμέλειας

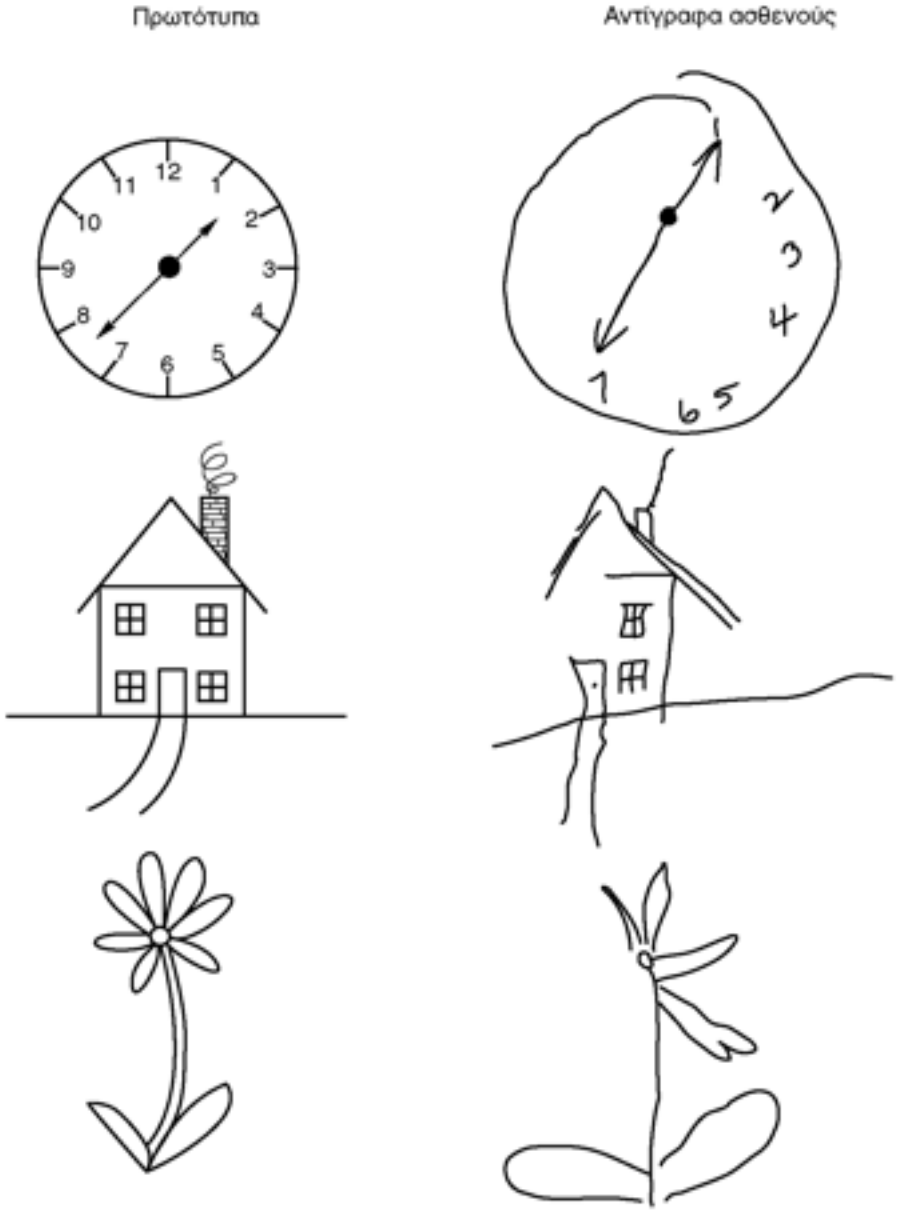

Εικόνα 18-16 Τα τρία **δεξιά** σχήματα έγιναν από τα **αριστερά** πρωτότυπα από ασθενείς με μονόπλευρη οπτική αμέλεια. (Από Kolb και Whishaw, 1990, τροποποιημένη.)

Απόκριση των κυττάρων του βρεγματικού φλοιού

Χωρίς εστίαση προσοχής

Με εστίαση προσοχής

Με αφή του ερεθίσματος

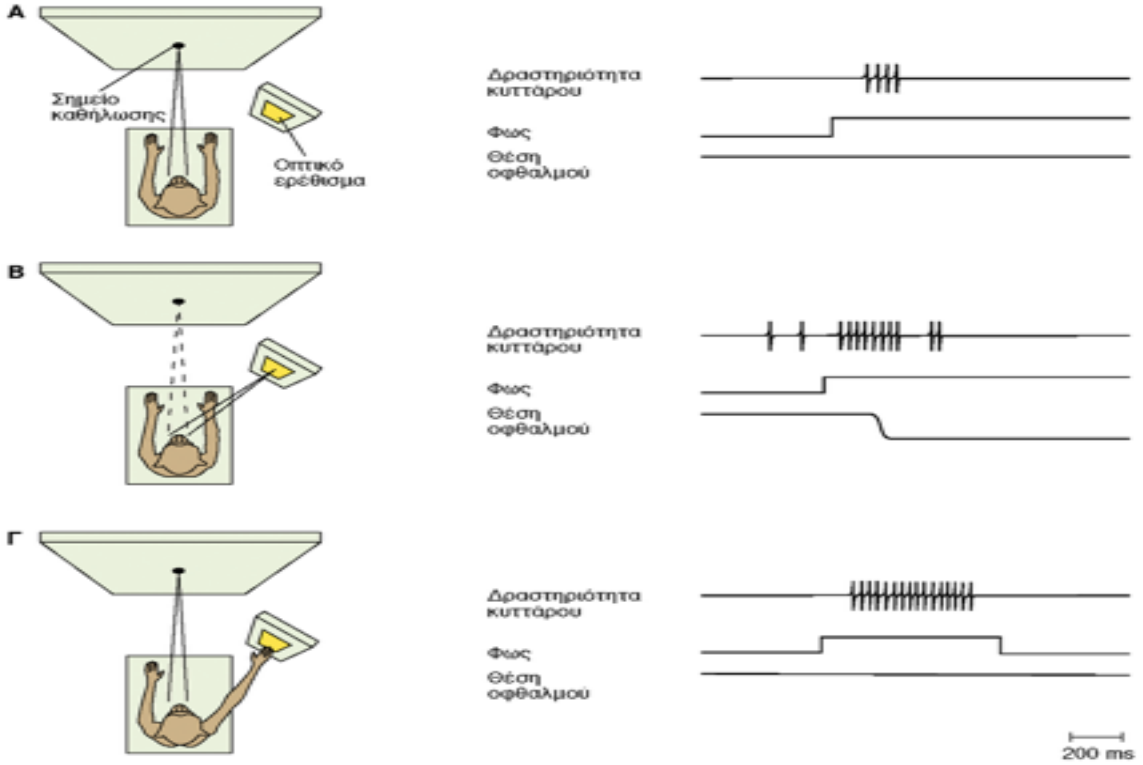

Κίνηση

Κεφάλαιο 26, 27, 28, 29

- Εισαγωγή
- Νευρομυϊκή σύναψη/κινητική μονάδα
- Νωτιαία αντανακλαστικά
- Εκούσια κίνηση
- Παρεγκεφαλίδα
- Βασικά γάγγλια

Μυϊκό σύστημα

- Άσκηση έλξης με τη συστολή των μυών
- Αγωνιστές – ανταγωνιστές μύες

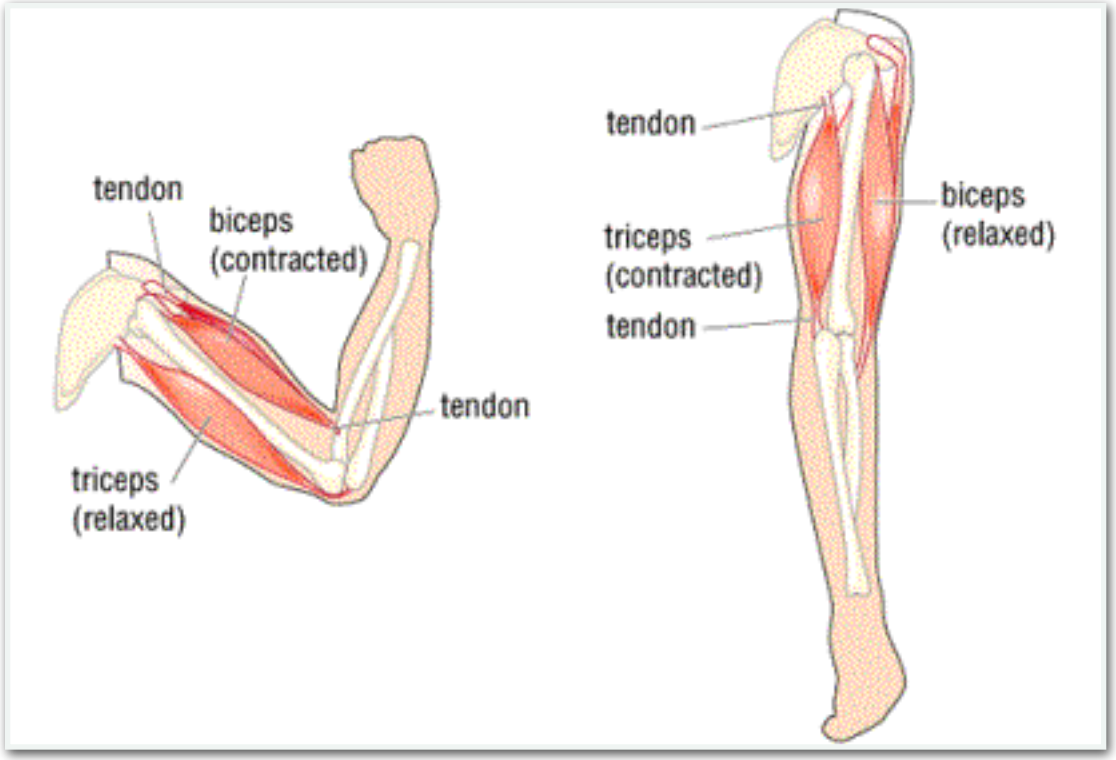

http://leavingbio.net/skeletal/the%20skeleton%20and%20the%20muscles_files/the%20skeleton%20and%20the%20muscles.htm

Τρία είδη κίνησης

- Αντανακλαστικά
  - Ακούσιες κινήσεις
- Ρυθμικά κινητικά σχέδια
  - Βάδισμα, μάσηση (συνδυασμός ακούσιων και εκούσιων κινήσεων)
  - Μετά από εκμάθηση: ποδήλατο, οδήγηση
- Εκούσιες κινήσεις
  - Ενσυνείδητα κατευθυνόμενες

Οργάνωση του κινητικού συστήματος

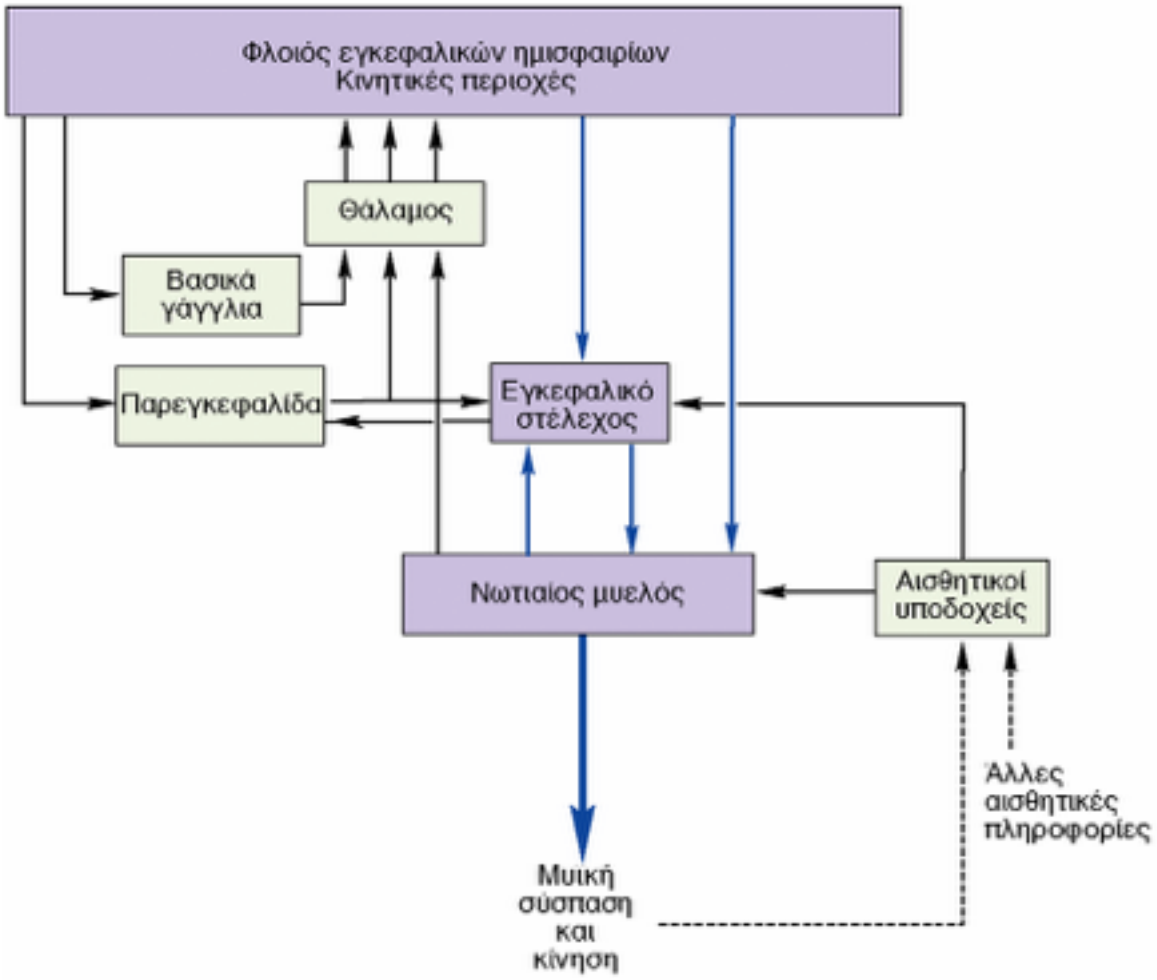

Νωτιαίος μυελός

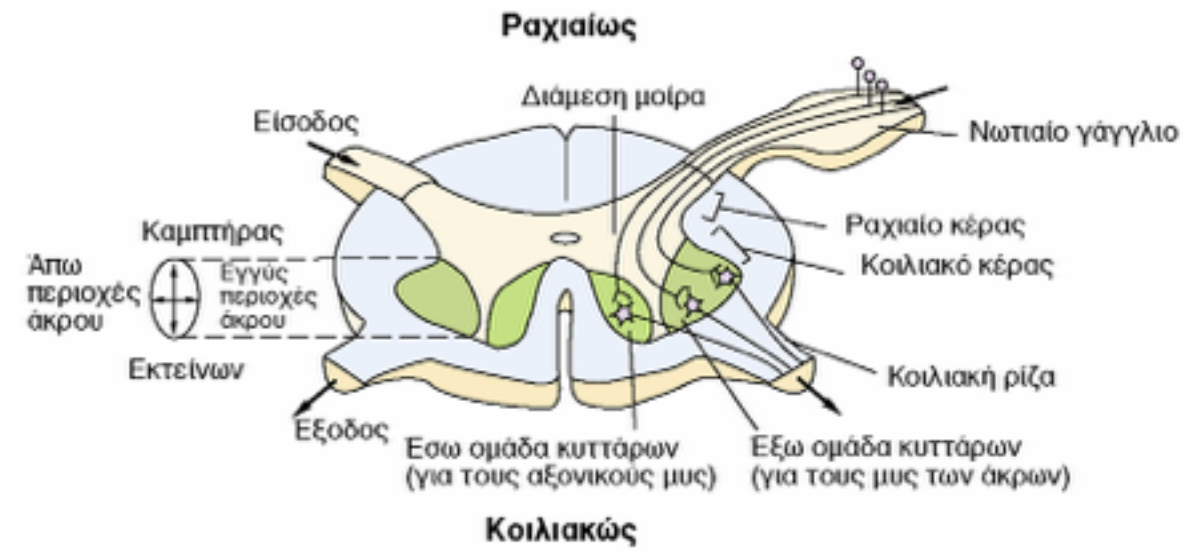

Νευρομυϊκή σύναψη

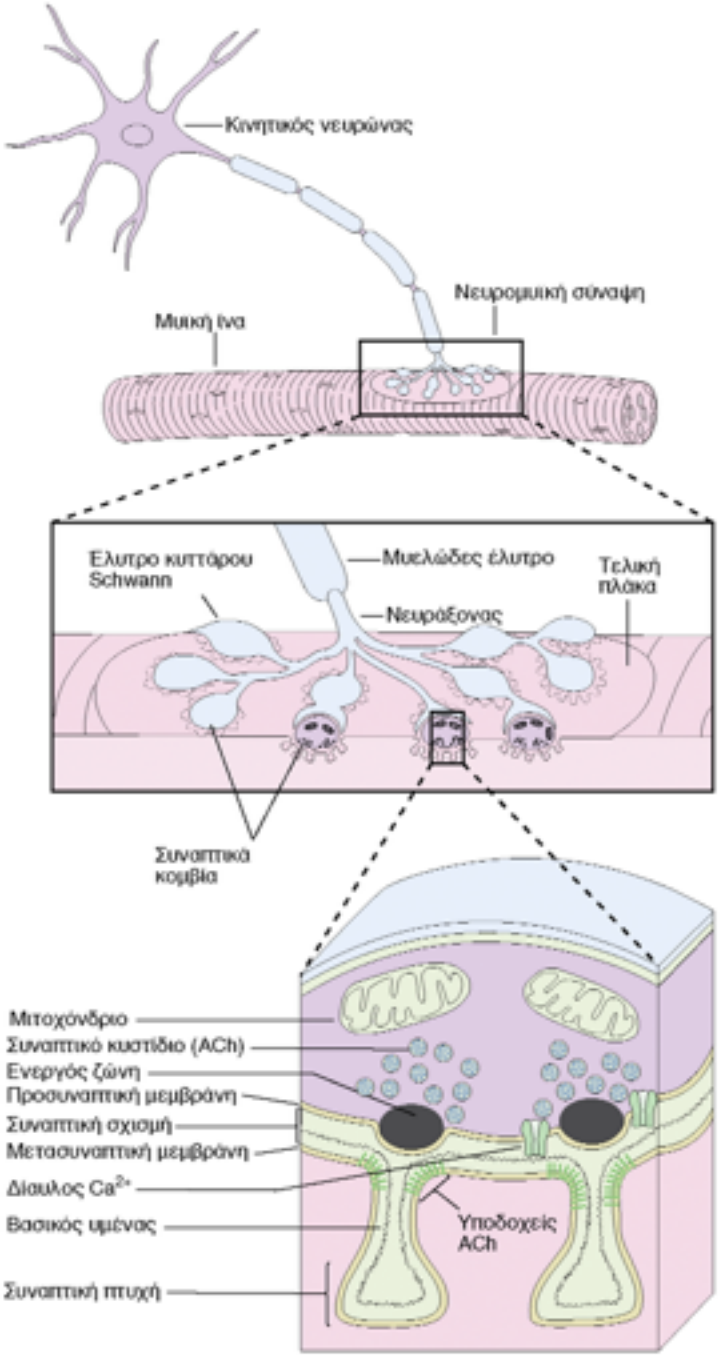

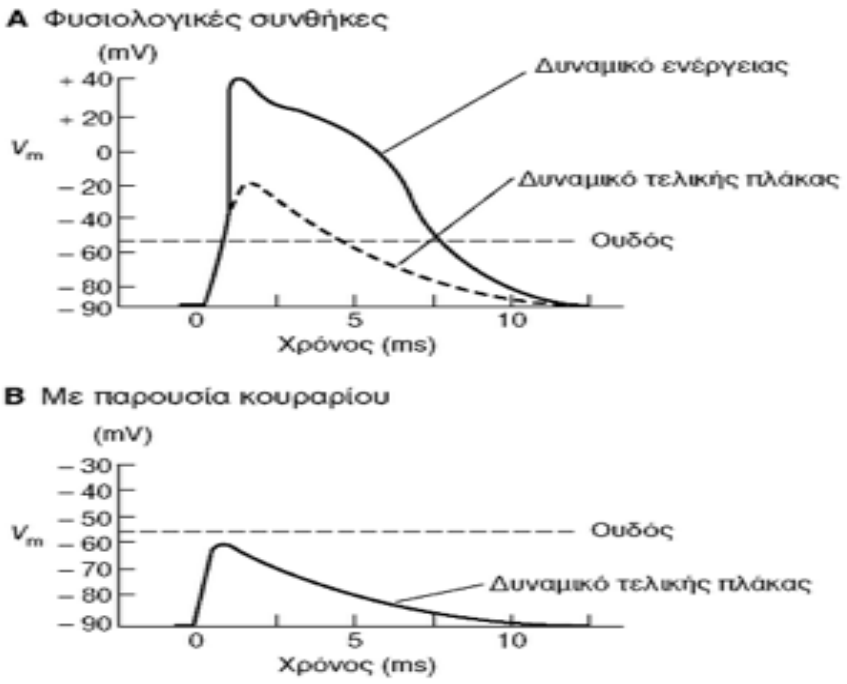

Κινητική μονάδα

- Sherington, 1925
- Κινητικό νευρώνας
- Μυϊκές ίνες

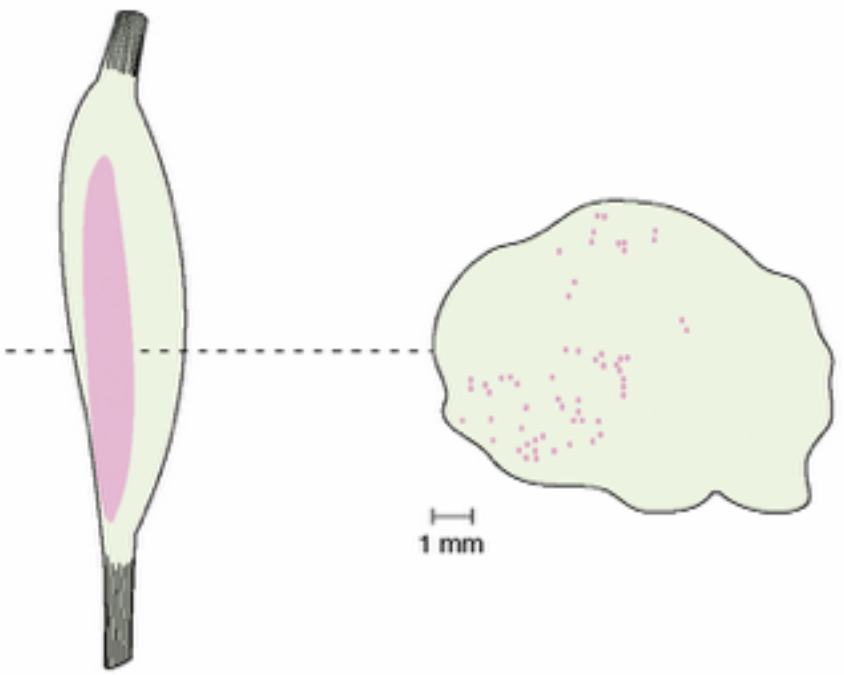

- Λόγος εννεύρωσης
  - Οφθαλμός: 10
  - Χέρι: 100
  - Γαστροκνήμιος: 2000

Διαβάθμιση της μυϊκής σύσπασης

- Επιστράτευση
  - Αύξηση των αριθμών κινητικών μονάδων που ενεργοποιούνται
  - Αρχή του μεγέθους (ασθενέστερες → δυνατότερες)
- Τροποποίηση του ρυθμού
  - Αύξηση της συχνότητας πυροδότησης του κινητικού νευρώνα

Τροποποίηση του ρυθμού

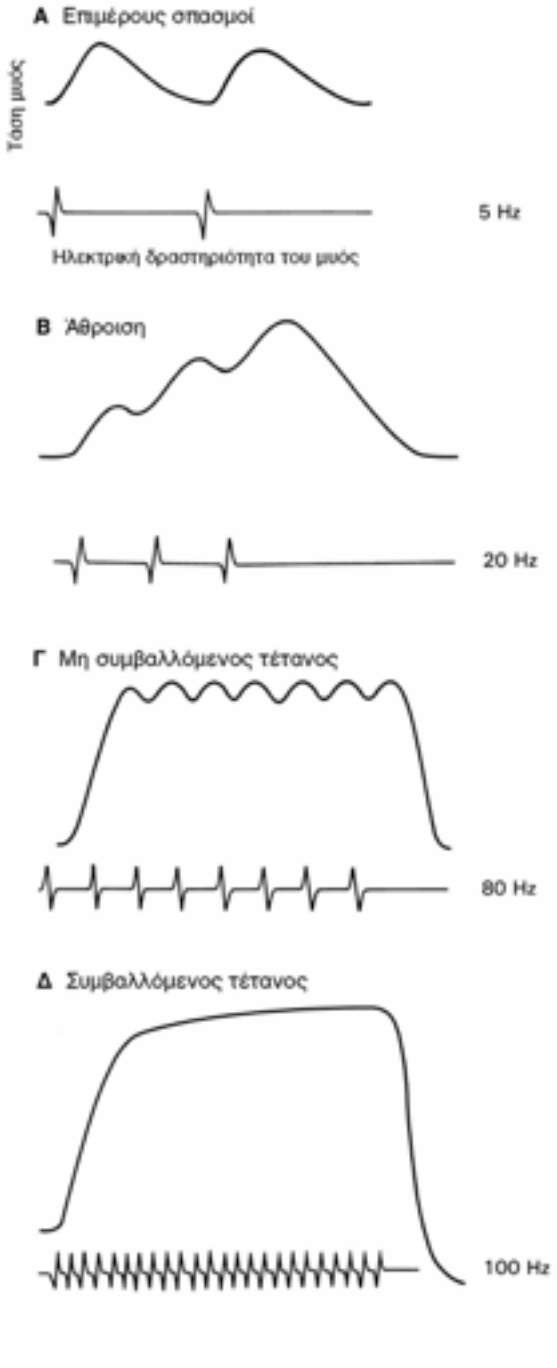

Είδη κινητικών μονάδων

Μικρό μέγεθος νευρώνα

Μεγαλύτερο μέγεθος νευρώνα

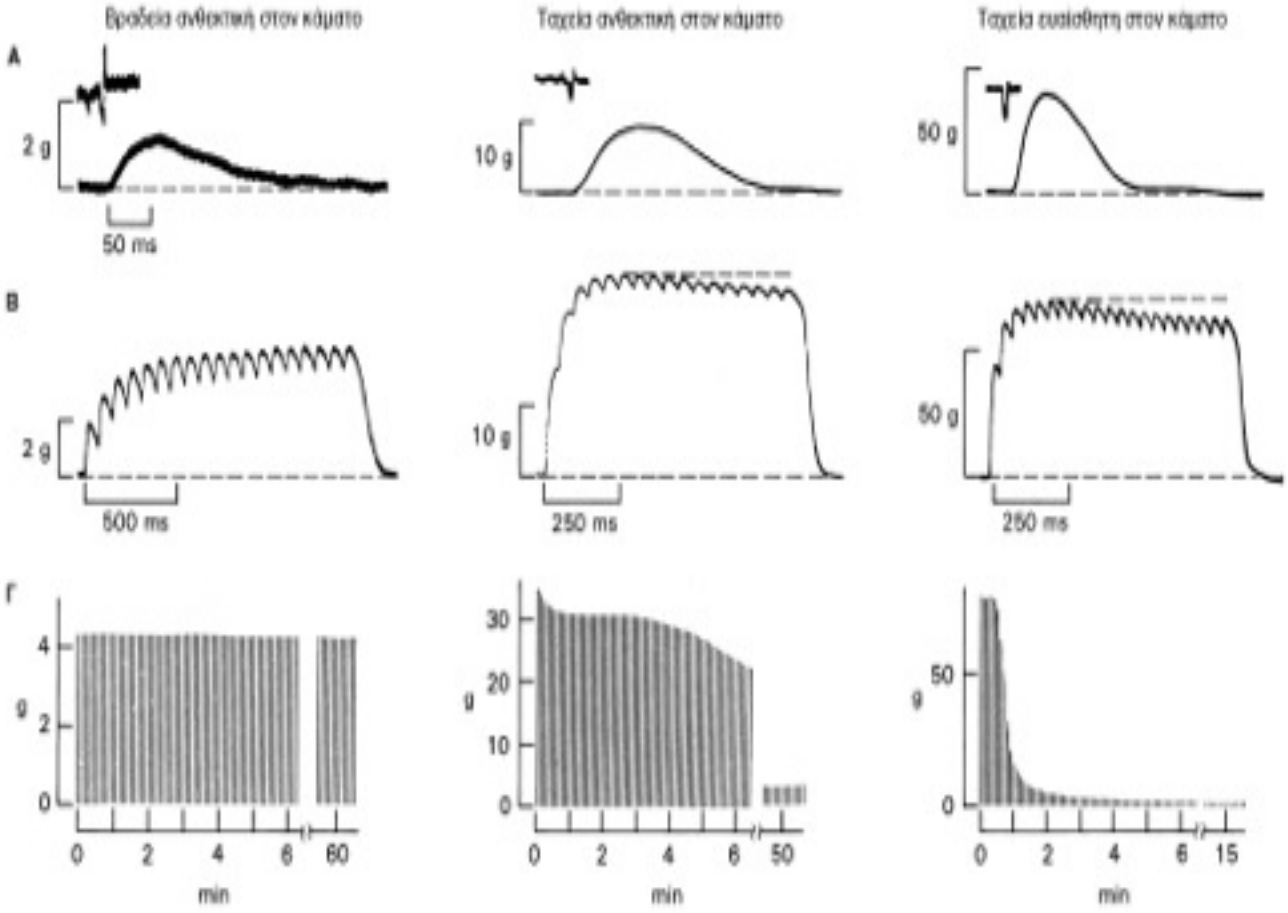

Ρύθμιση της λειτουργίας των μυών Αισθητικοί υποδοχείς των μυών

- Μυϊκές άτρακτοι
  - Παράλληλα με τις μυϊκές ίνες
  - Αισθητικές ίνες Ia και II
- Τενόντιο όργανο Golgi
  - Στο χώρο ένωσης των μυϊκών ινών με τον τένοντα
  - Αισθητικές ίνες Ib
- Κινητικοί νευρώνες γ

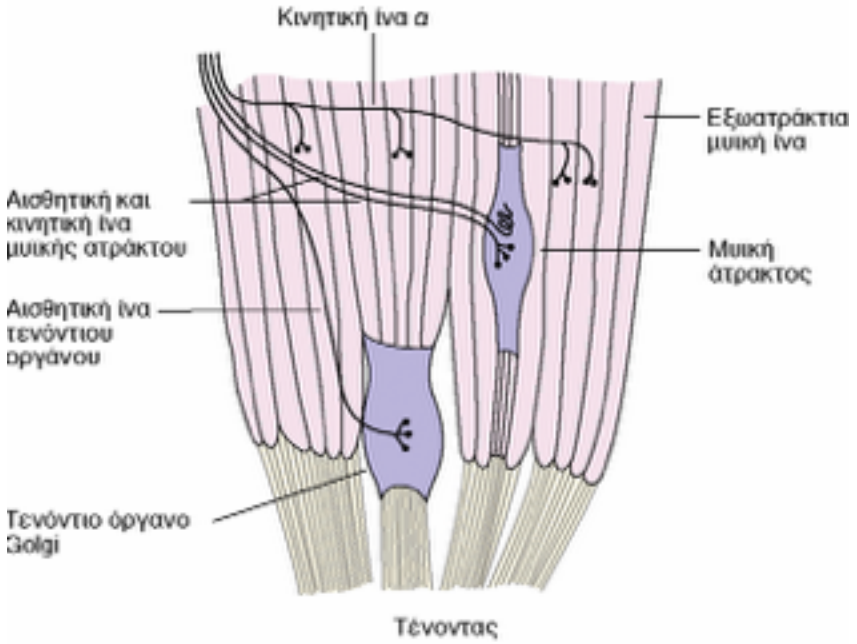

Λειτουργικές διαφορές των υποδοχέων

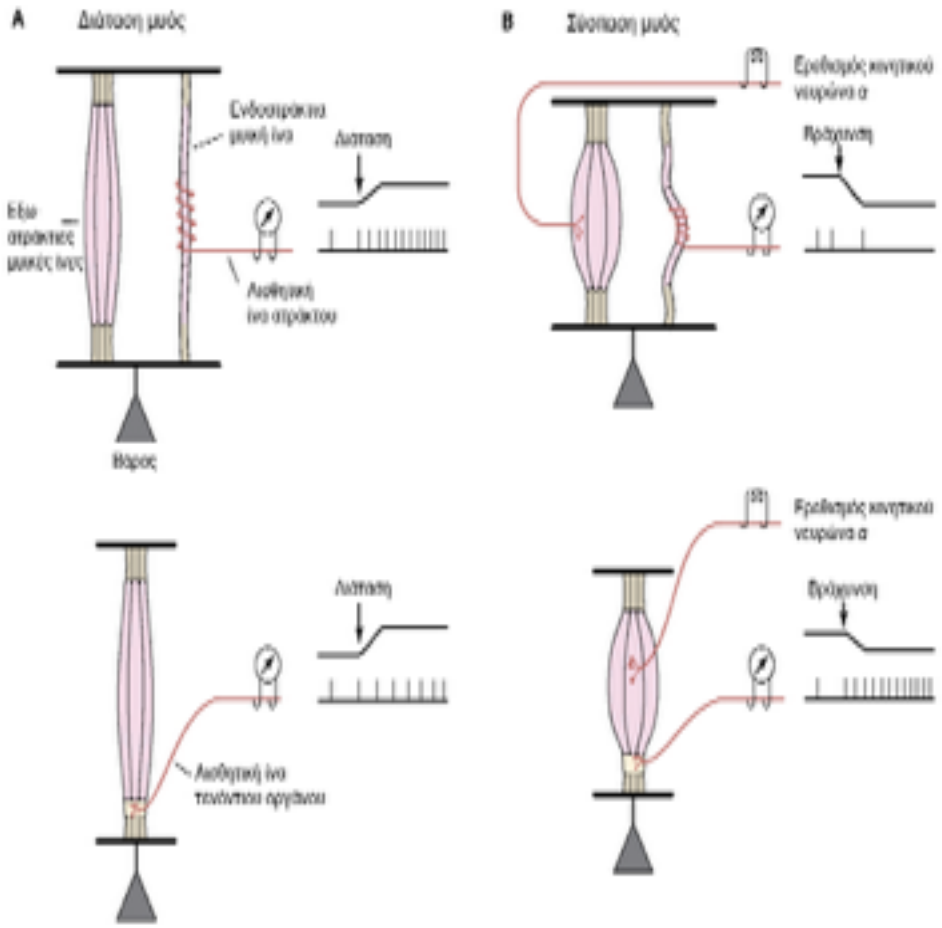

Κινητικοί νευρώνες γ

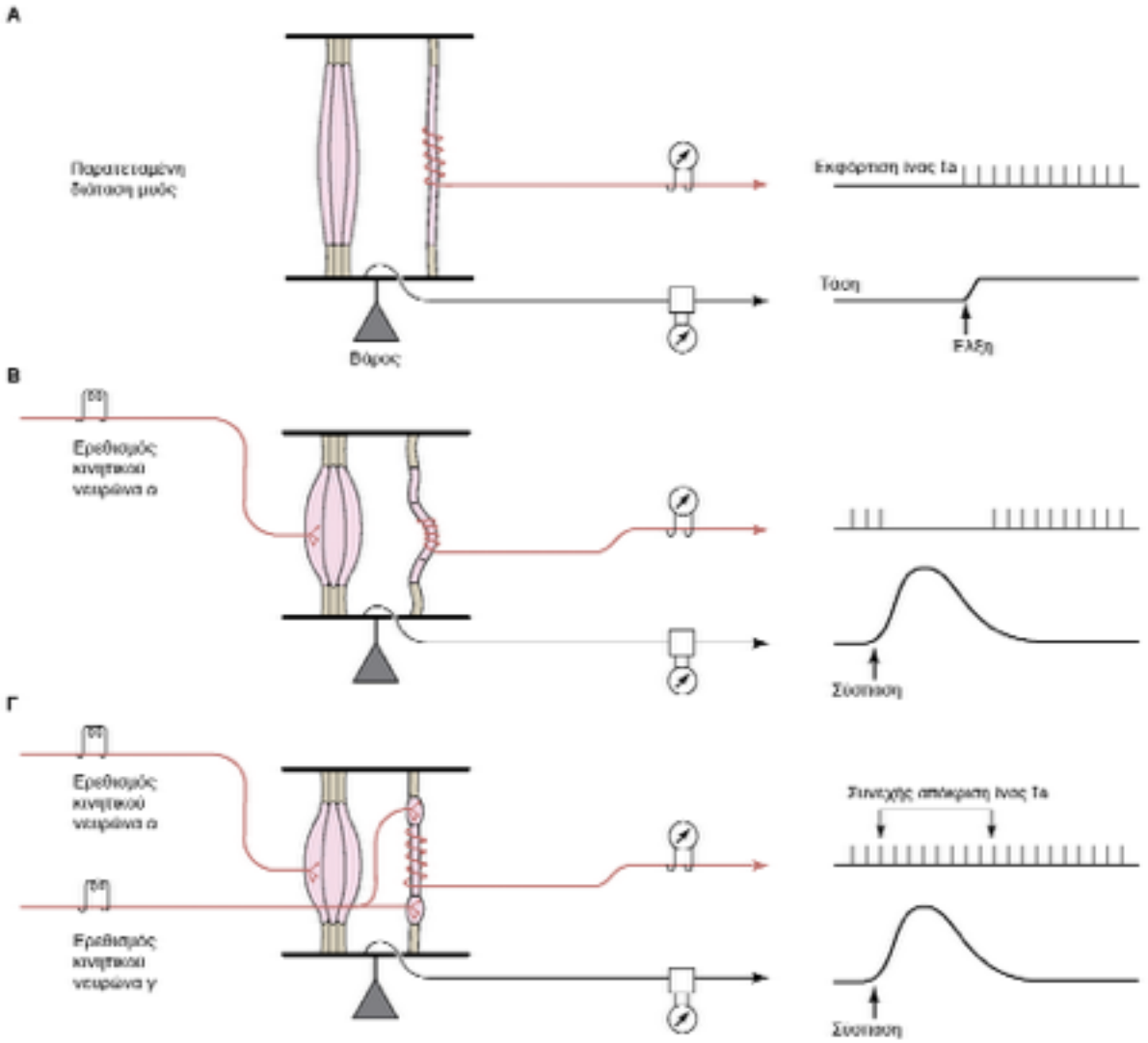

Εκούσιες κινήσεις
συνδραστηριοποίηση α-γ

- Κινητικοί νευρώνες γ → ατρακτοκινητικό σύστημα
- Κινητικοί νευρώνες α → σκελετοκινητικό σύστημα
- Απαραίτητη η συνδραστηριοποίηση α-γ για την αυξημένη σύσπαση ενός μυ ή για αργές κινήσεις

Νωτιαία αντανακλαστικά

Στερεότυπες κινητικές αποκρίσεις

Ενισχυμένα σε απεγκεφαλισμένα ζώα

Μυοτατικό αντανακλαστικό

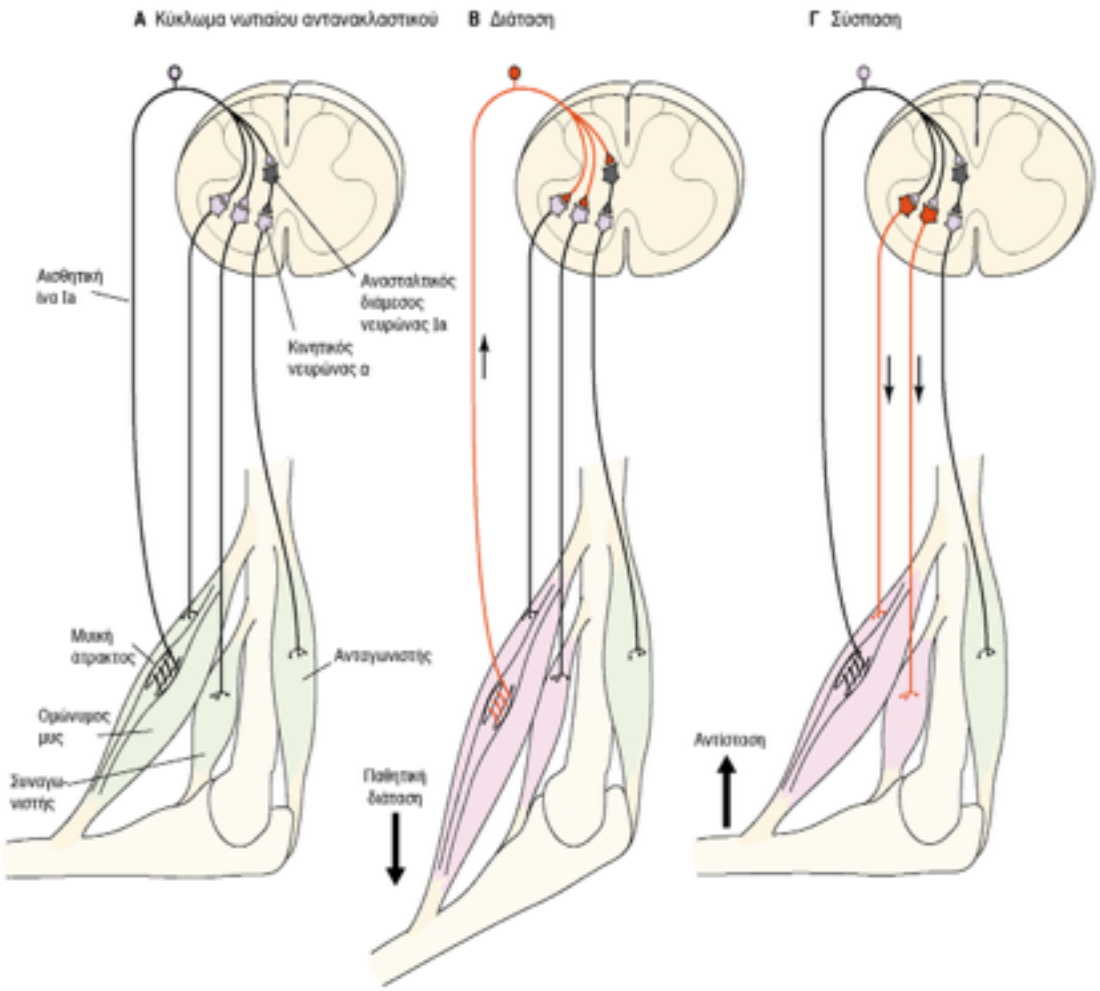

Μυϊκός τόνος

- Δύναμη με την οποία ο μυς αντιστέκεται στην επιμήκυνσή του
- Ενισχύεται από τα μυοτατικά αντανακλαστικά
- Συμβάλει
  - στη διατήρηση της στάσης του σώματος
  - Στην αποθήκευση ενέργειας για επικείμενη χρήση της
  - Στη διαβάθμιση των κινήσεων και στην αποτροπή σπασμωδικών κινήσεων (ρομπότ)

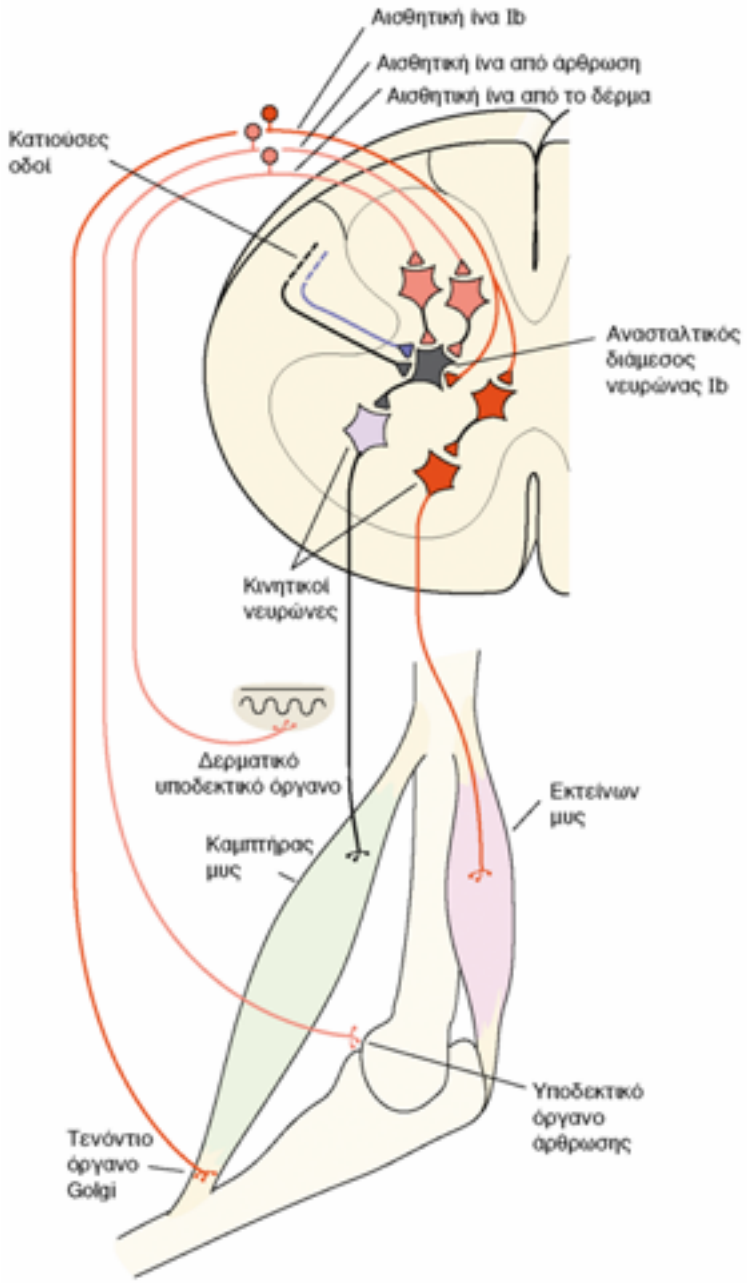

Αντανακλαστικό μετά από αυξανόμενη μυϊκή τάση (αντίστροφο μυοτατικό αντανακλαστικό)

Ρύθμιση των αντανακλαστικών από κατιούσες οδούς

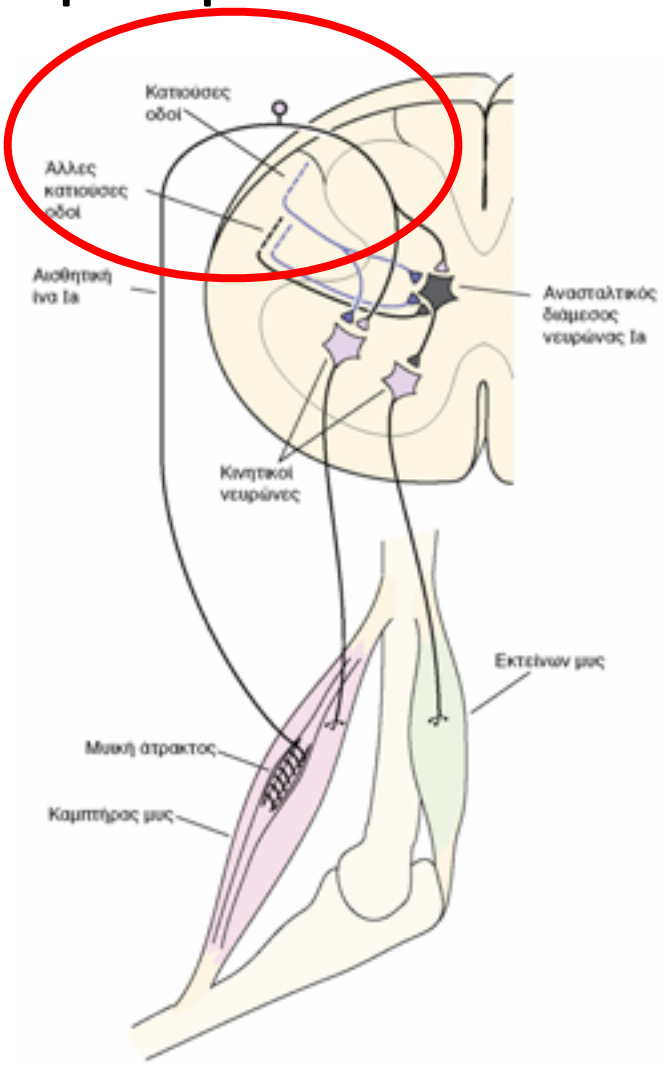

- Νευρώνες από τον εγκέφαλο συνάπτωνται με κινητικούς νευρώνες ή ενδονευρώνες του νωτιαίου μυελού και επηρεάζουν την ενεργοποίηση των αντανακλαστικών

Σύνθετα αντανακλαστικό – Αντανακλαστικό κάμψης

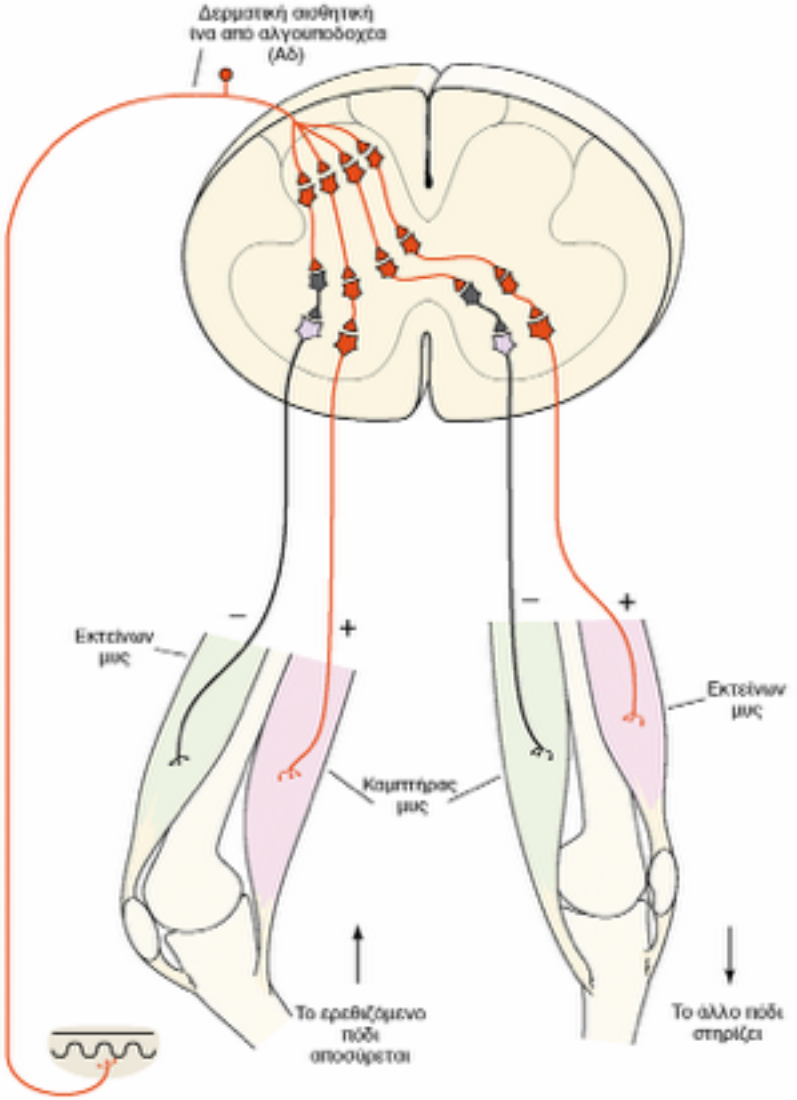

Αντανακλαστικό ξυσίματος

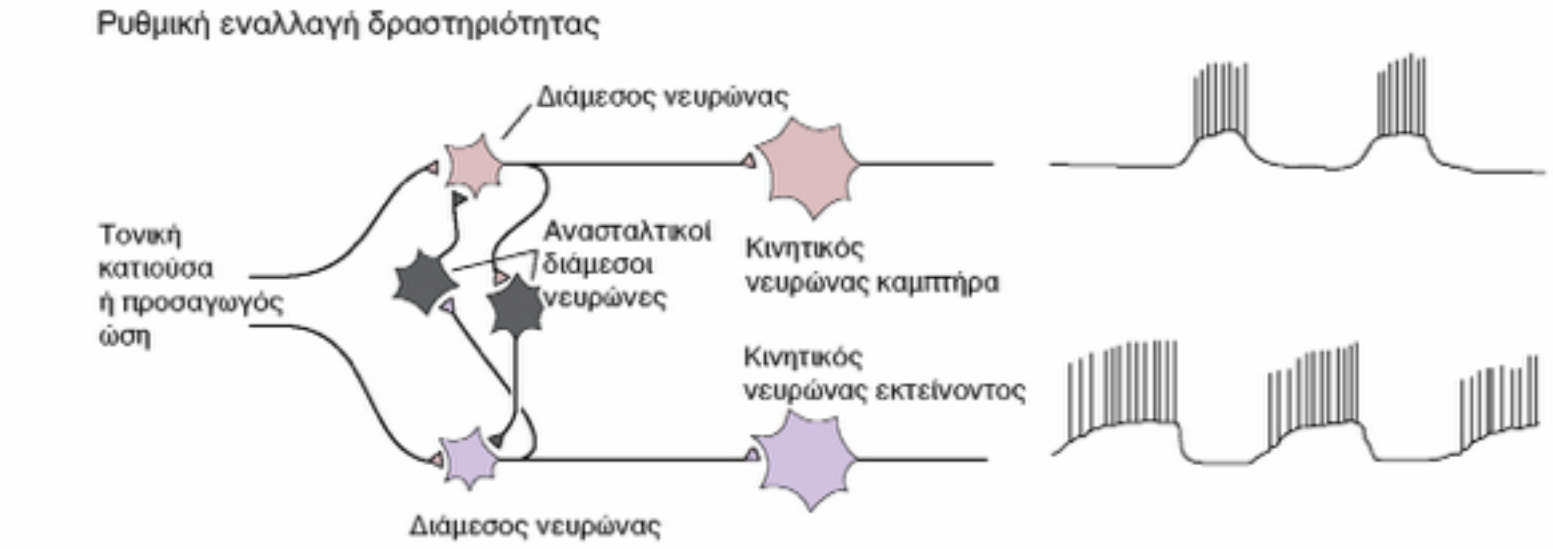

Βάδισμα – Ρυθμικό κινητικό σχέδιο

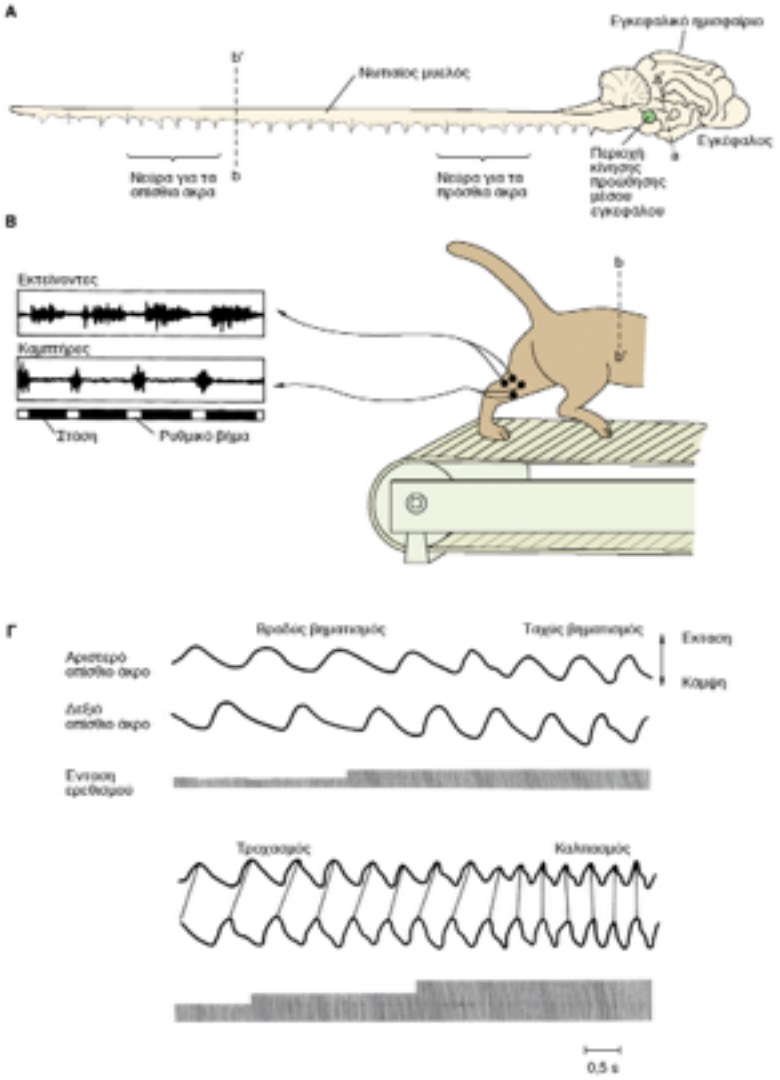

- (Α) Βάδισμα σε ‘νωτιαίες’ γάτες (διατομή του ραχιαίου νωτιαίου μυελού) μετά από ενεργοποίηση από το μεσεγκέφαλο (περιοχή κινητικής προώθησης)
- (Β) Βάδισμα σε απεγκεφαλώμενες γάτες
- (Γ) αυξανόμενη ενεργοποίηση της περιοχής κινητικής προώθησης στο μεσεγκέφαλο

Μεταβολή του ρυθμικού κινητικού σχεδίου χρειάζεται ενεργοποίηση του φλοιού

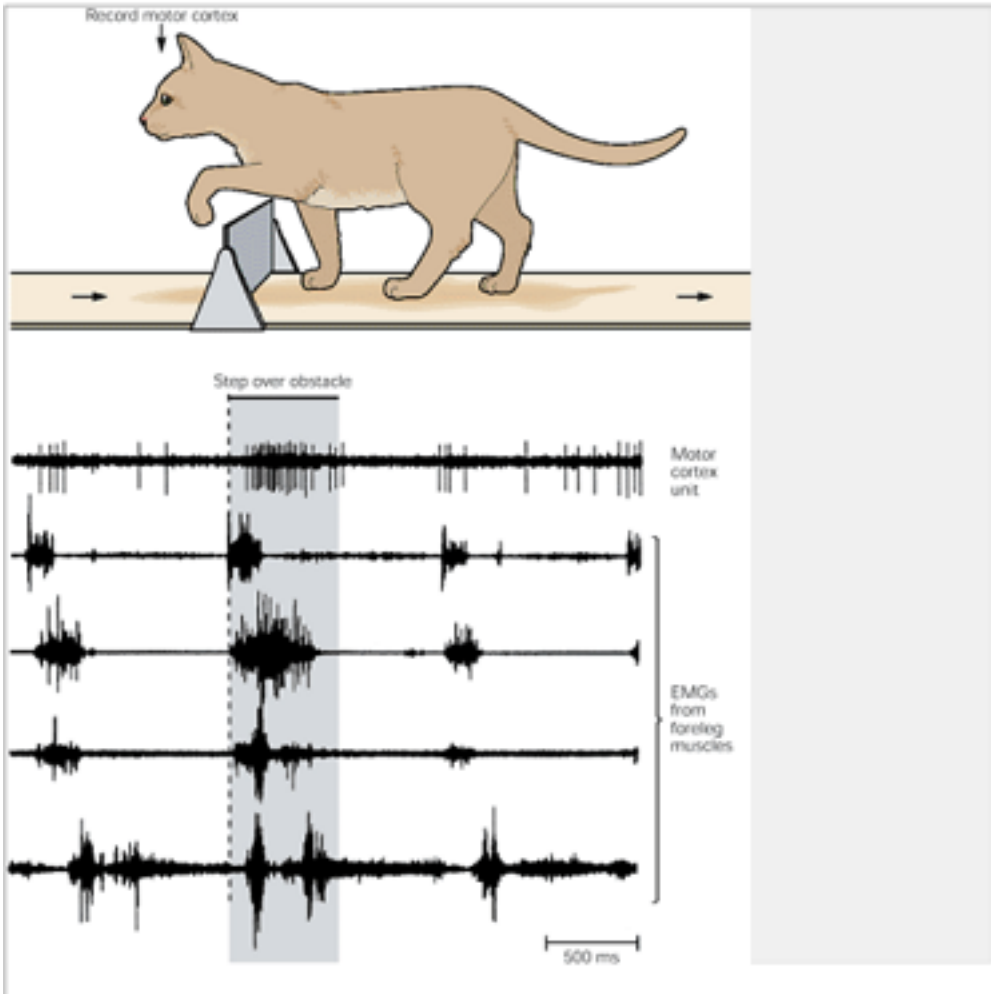

Κινητικός φλοιός
Σωματοτοπική οργάνωση

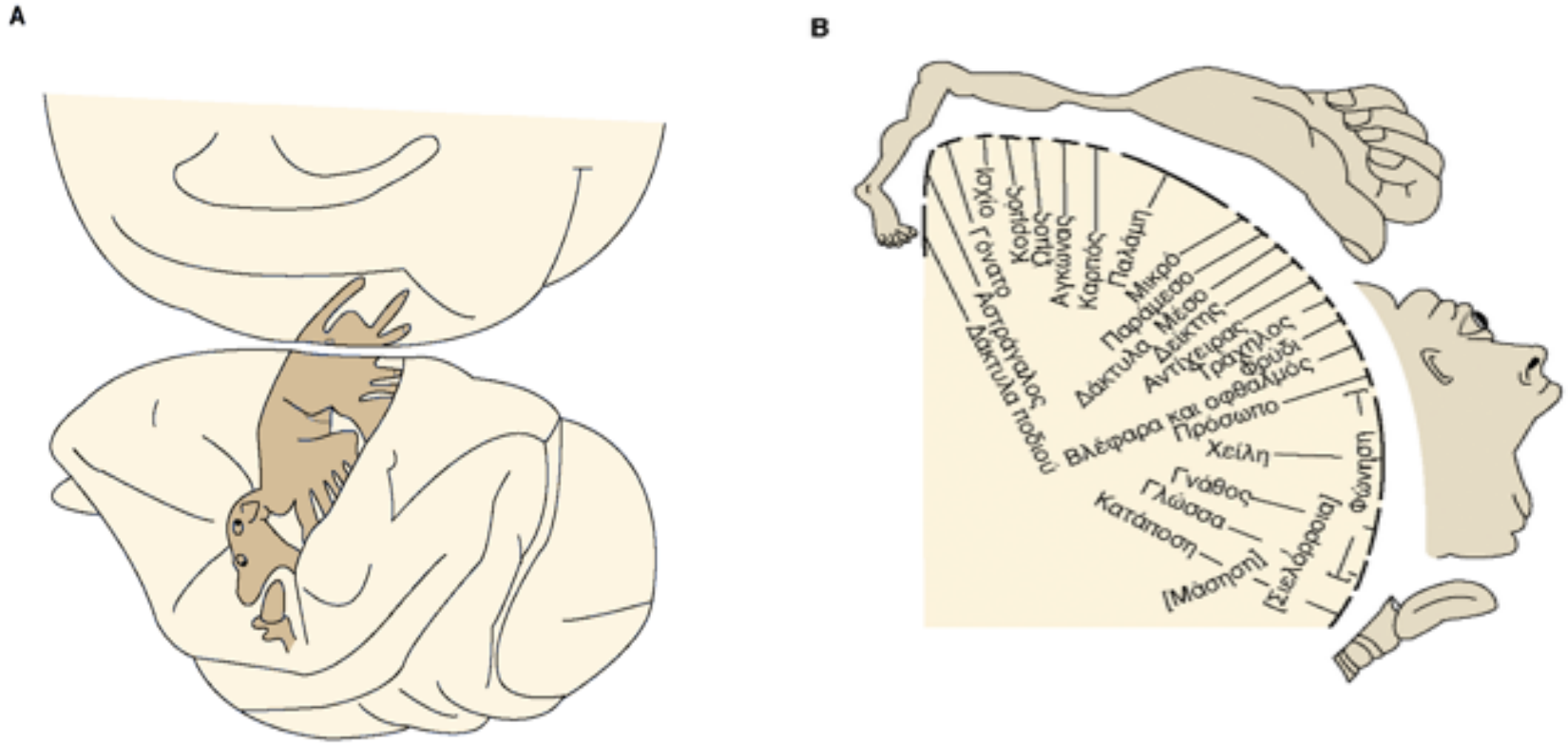

Εικόνα 26-7 Σύγκριση της σωματοτοπικής αντιπροσώπευσης στον πρωτοταγή κινητικό φλοιό του πιθήκου (**A**) και του ανθρώπου (**B**). Η αλληλουχία της αντιπροσώπευσης είναι όμοια, με τους αστραγάλους προς τα έσω και το πρόσωπο, το στόμα και τους μασητήριους μυς προς τα έξω. Ο κινητικός, όμως, φλοιός του ανθρώπου έχει πολύ μεγαλύτερη αντιπροσώπευση του προσώπου και των δακτύλων. (**A** από Woolsey, 1958· **B** από Penfield και Rasmussen, 1950, τροποποιημένη.)

Φλοιονωτιαίο δεμάτιο

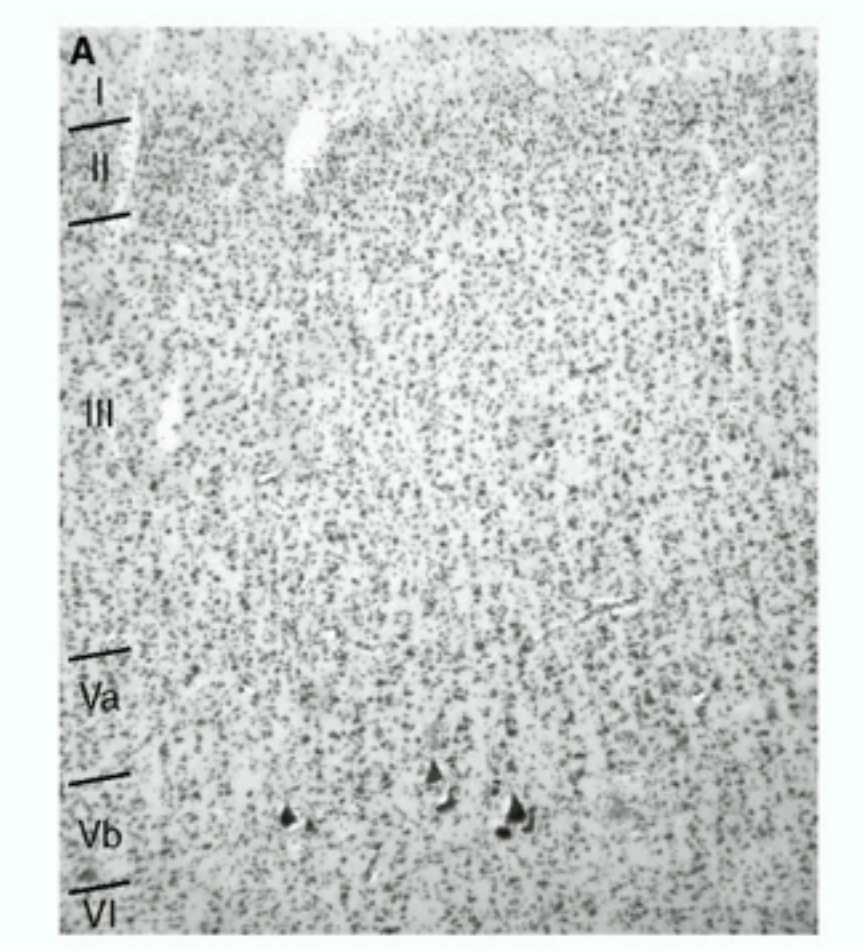

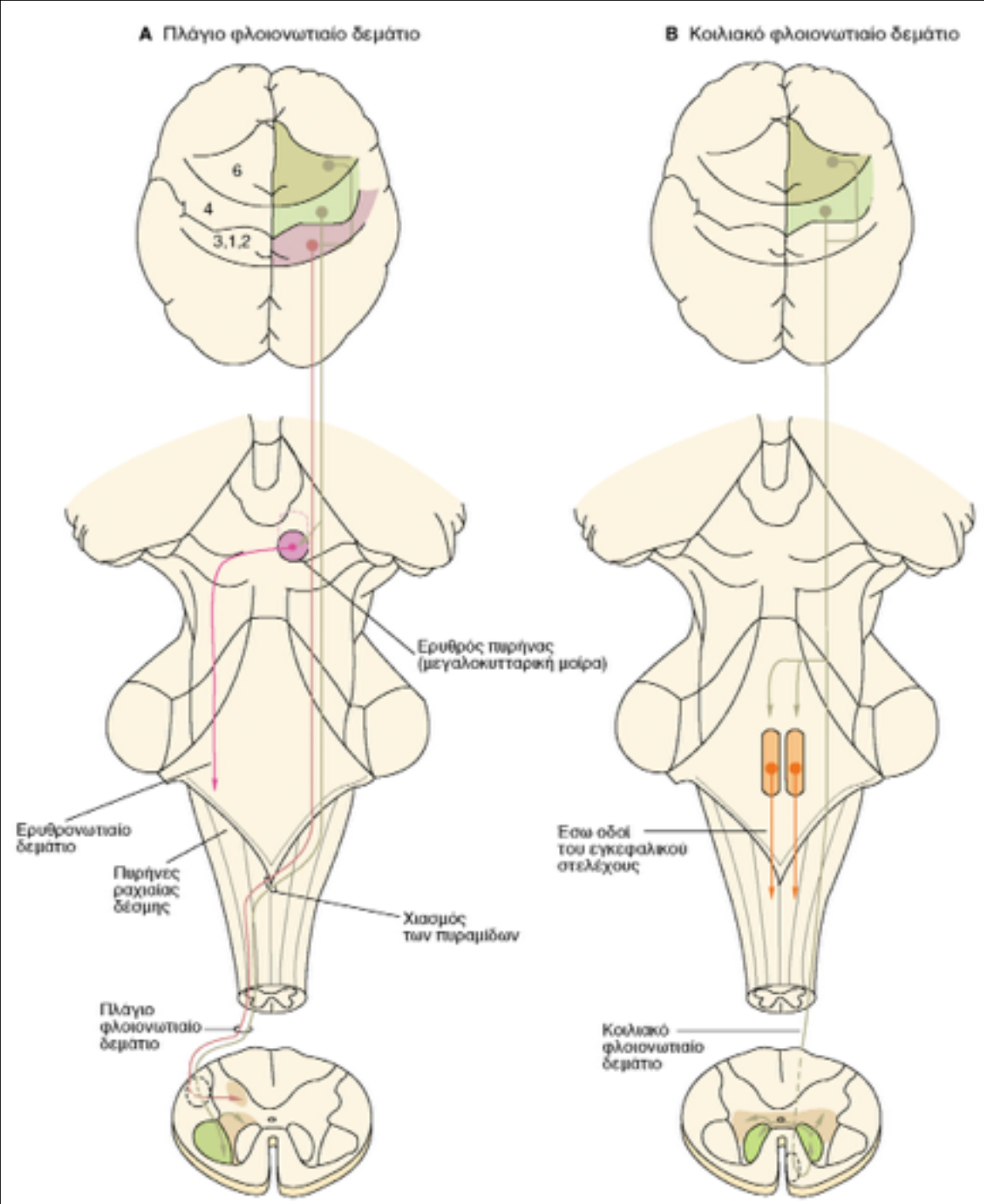

Φλοιονωτιαίο δεμάτιο

Εγκεφαλικό στέλεχος

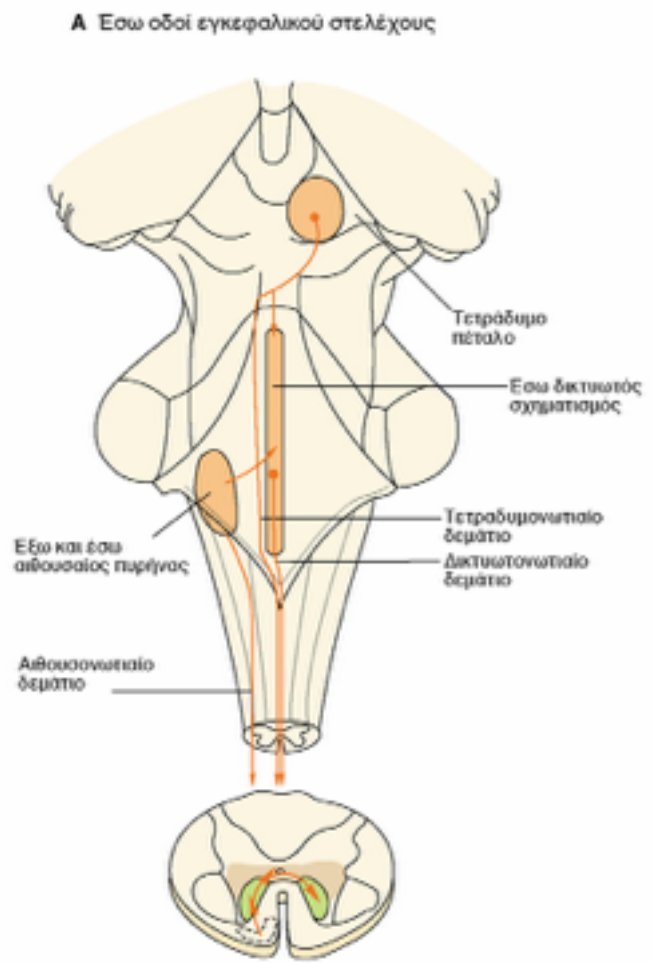

Αιθουσαιονωτιαίο δεμάτιο
Δικτυωτονωτιαίο δεμάτιο
Τετραδυμονωτιαίο δεμάτιο

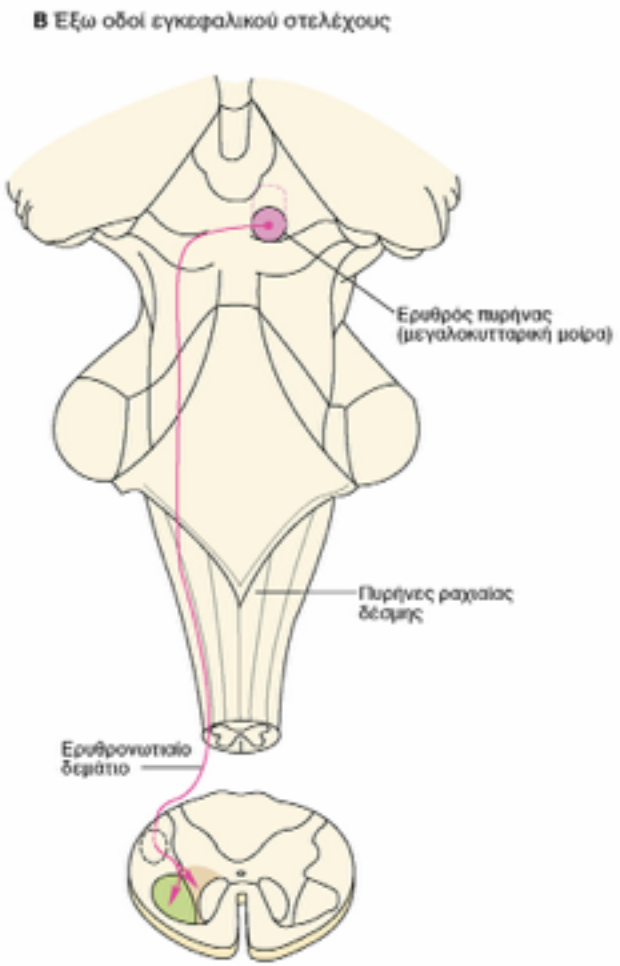

Ερυθρονωτιαίο δεμάτιο

Ερεθισμός στον κινητικό φλοιό προκαλεί σύσπαση στο μυ

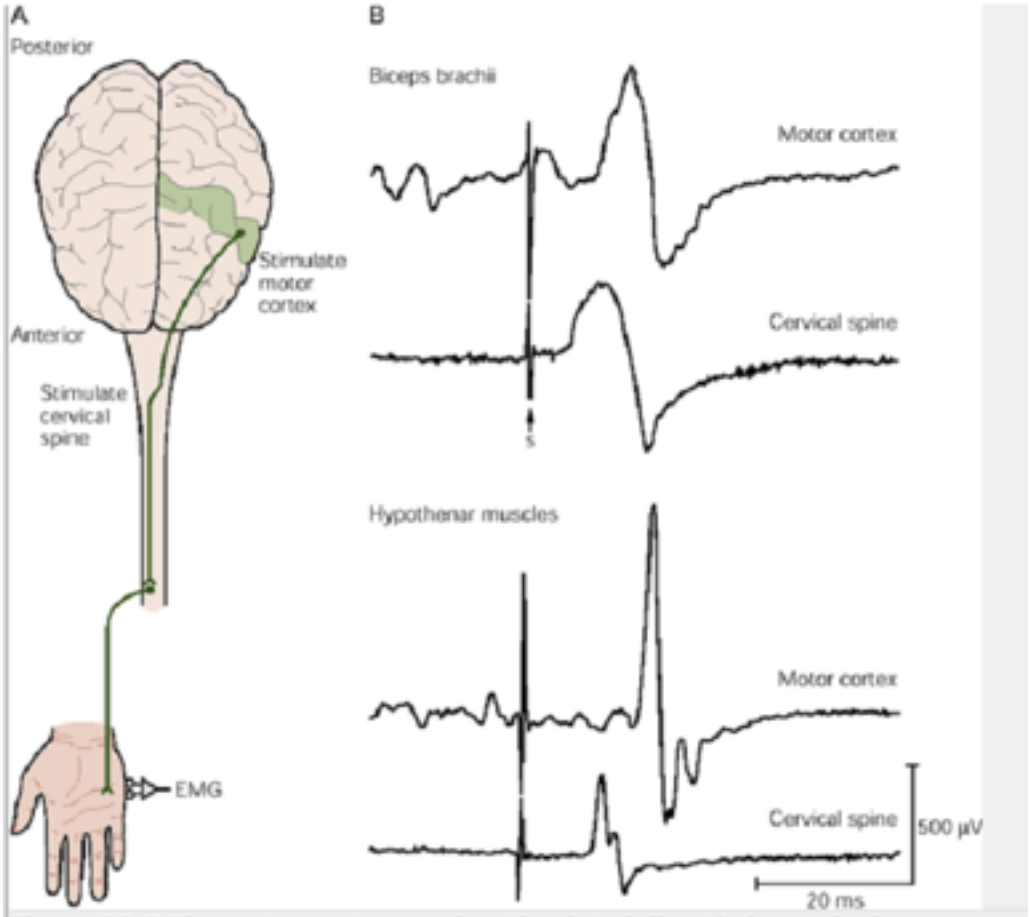

Figure 38-2 The motor cortex can be stimulated directly in awake humans.

Εκούσια κίνηση

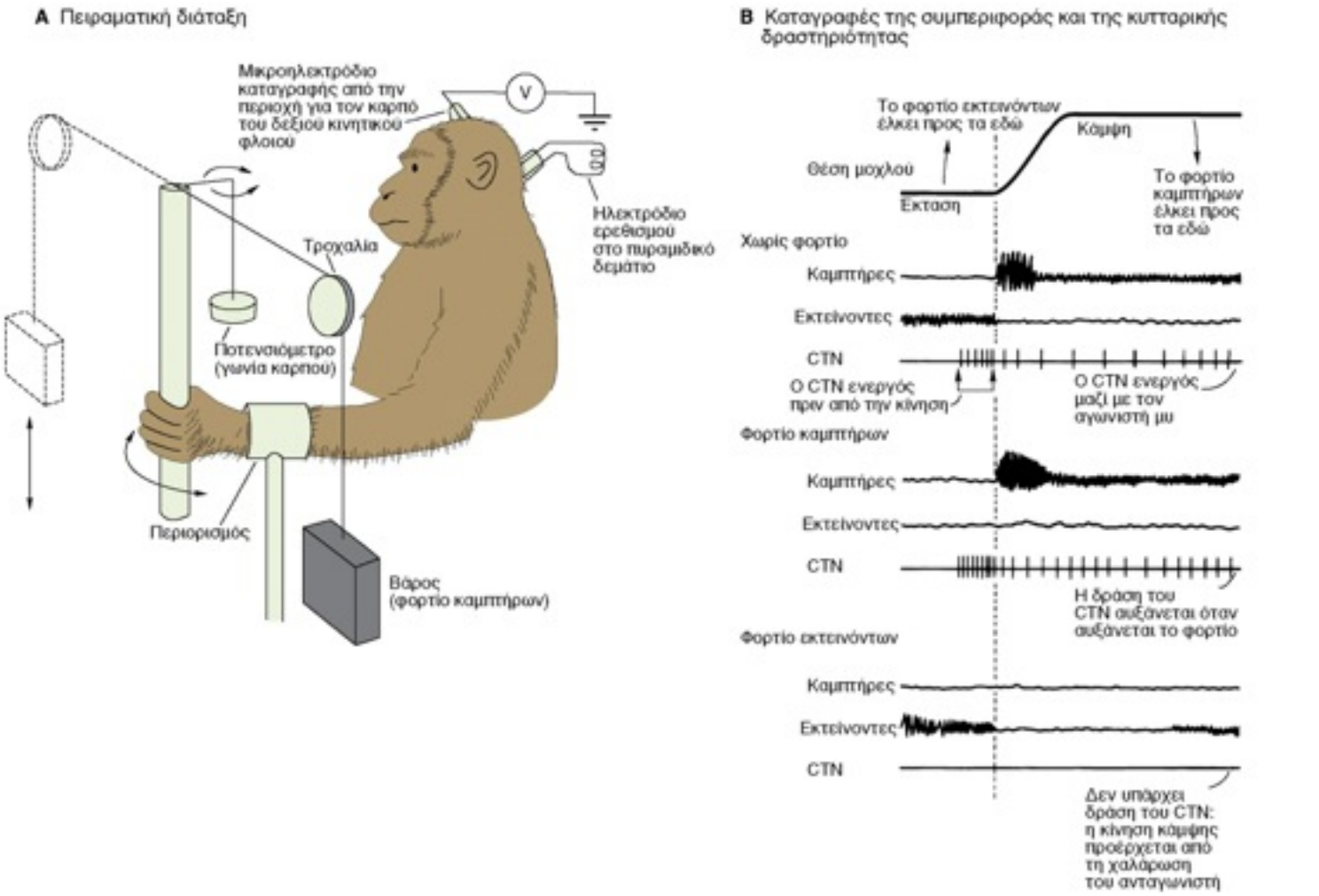

Πληθυσμός νευρώνων κωδικοποιεί την κατεύθυνση της κίνησης



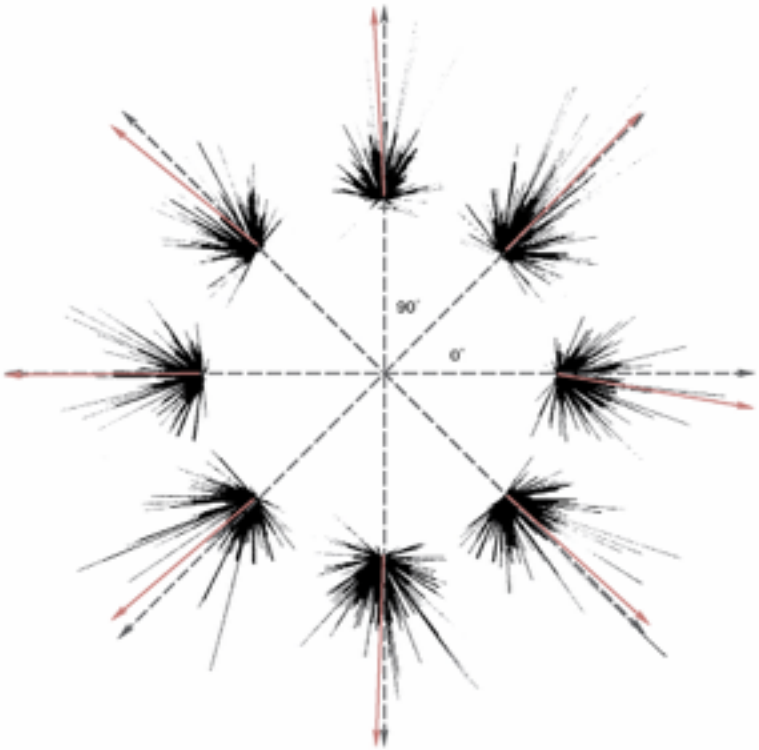

Αυξημένη ροή αίματος κατά την κίνηση δακτύλων

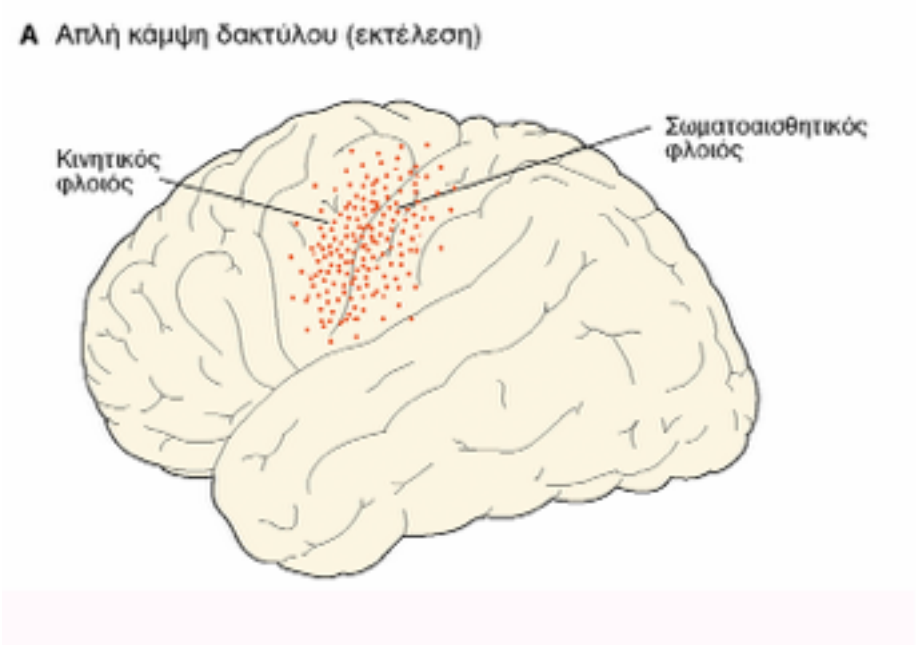

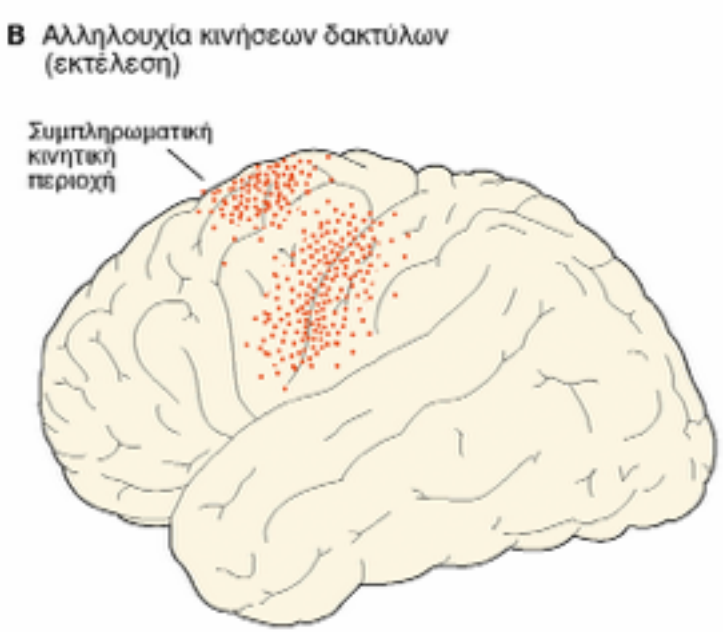

Ανώτερες κινητικές φλοιικές περιοχές

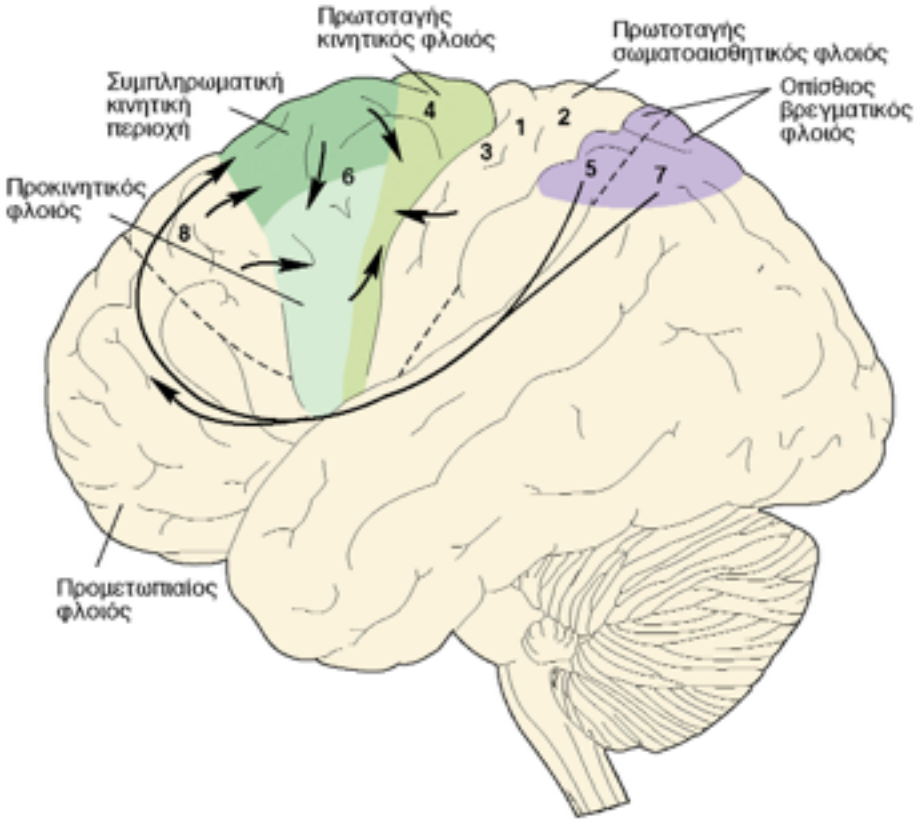

Εικόνα 29-4 Οι κινητικές περιοχές συνδέονται μεταξύ τους και με τον οπίσθιο βρεγματικό φλοιό με φλοιοφλοικές ίνες.

Αυξημένη ροή αίματος κατά τη νοερή επανάληψη των κινήσεων

Mirror neurons
«Νευρώνες καθρέπτες»

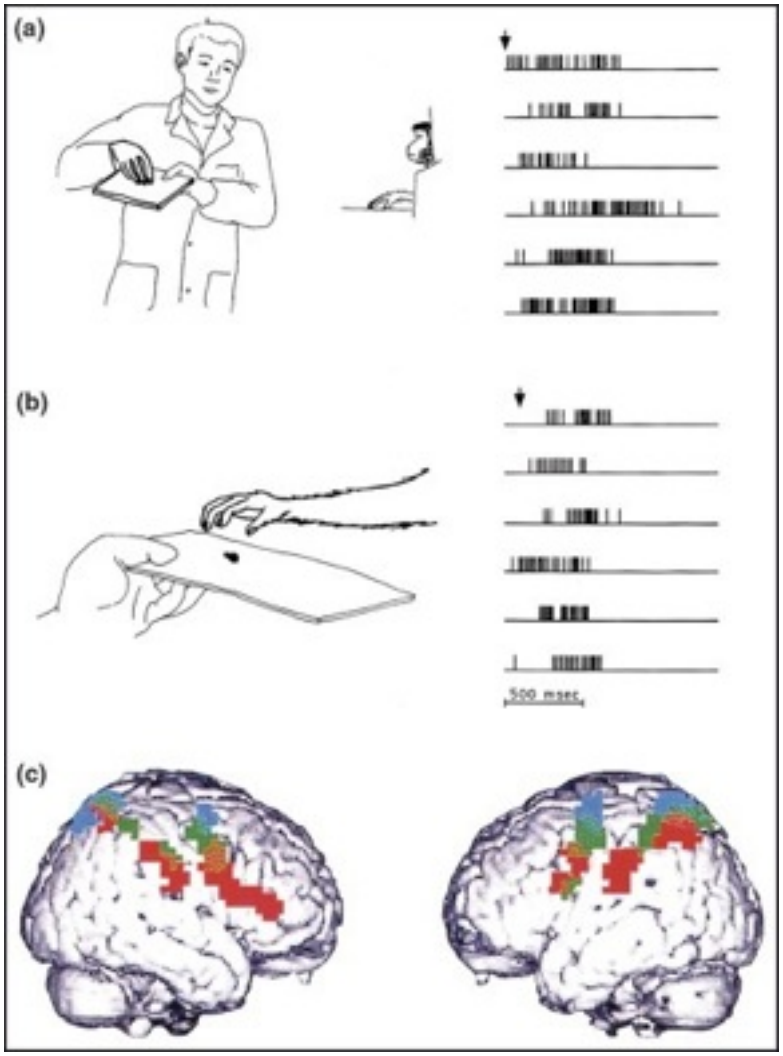

- Προκινητική περιοχή
- Βρεγματικός λοβός
- Πρωτοταγής κινητκός φλοιός??

http://mindblog.dericbownds.net/2007/06/esthetic-experience-and-mirror-neurons.html

Brain gate

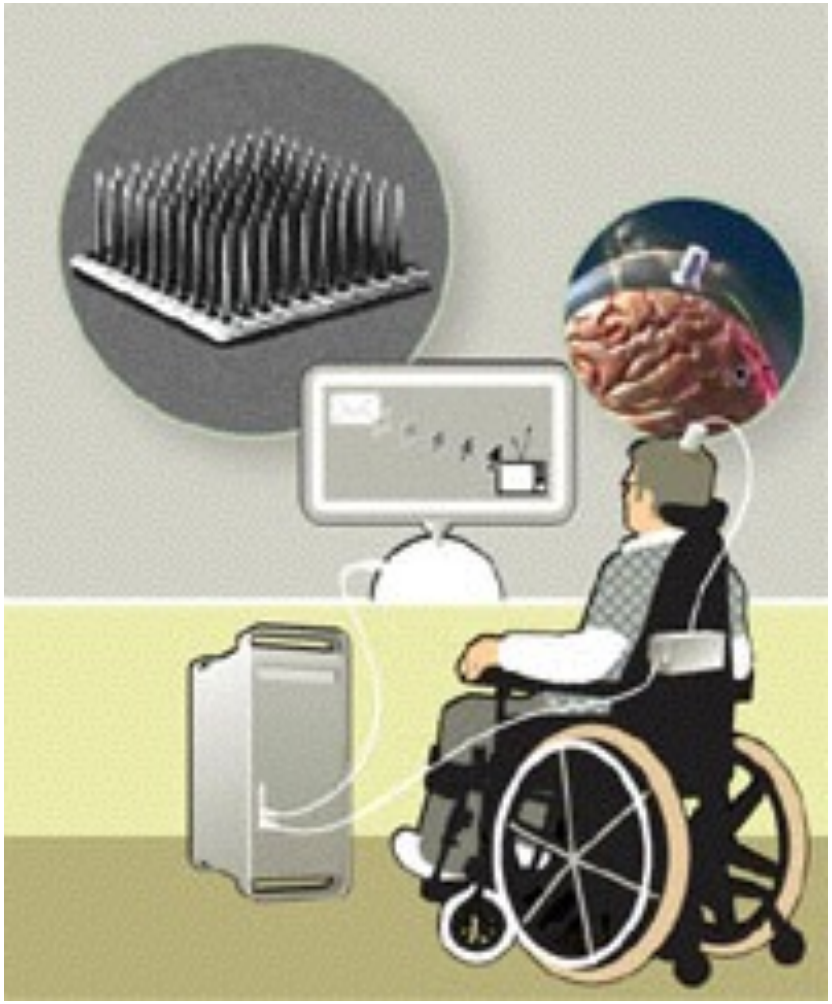

http://www.cyberkineticsinc.com/

Παρεγγεφαλίδα

- Κινήσεις ακριβείας
- Ρυθμικά κινητικά σχέδια
- Αντιλαμβάνεται λάθη στην τελική κίνηση και στέλνει μηνύματα διόρθωσης του σφάλματος

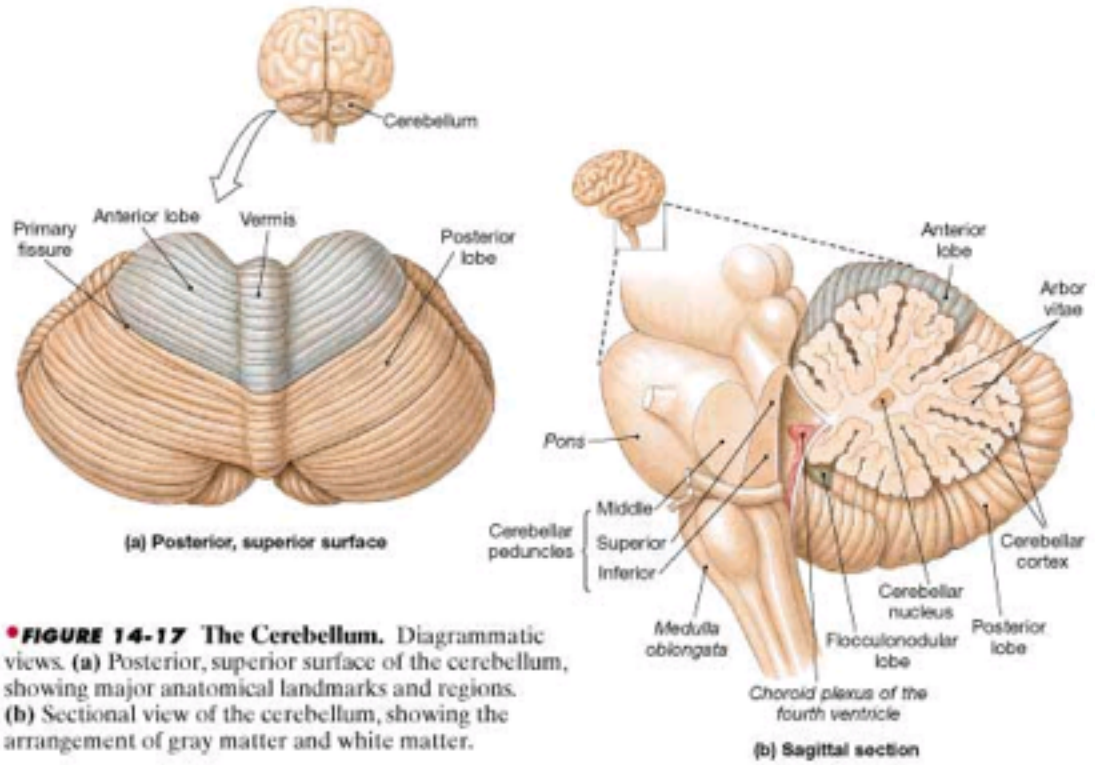

FIGURE 14-17 The Cerebellum. Diagrammatic views. **(a)** Posterior, superior surface of the cerebellum, showing major anatomical landmarks and regions. **(b)** Sectional view of the cerebellum, showing the arrangement of gray matter and white matter.

Λοβοί της παρεγκεφαλίδας

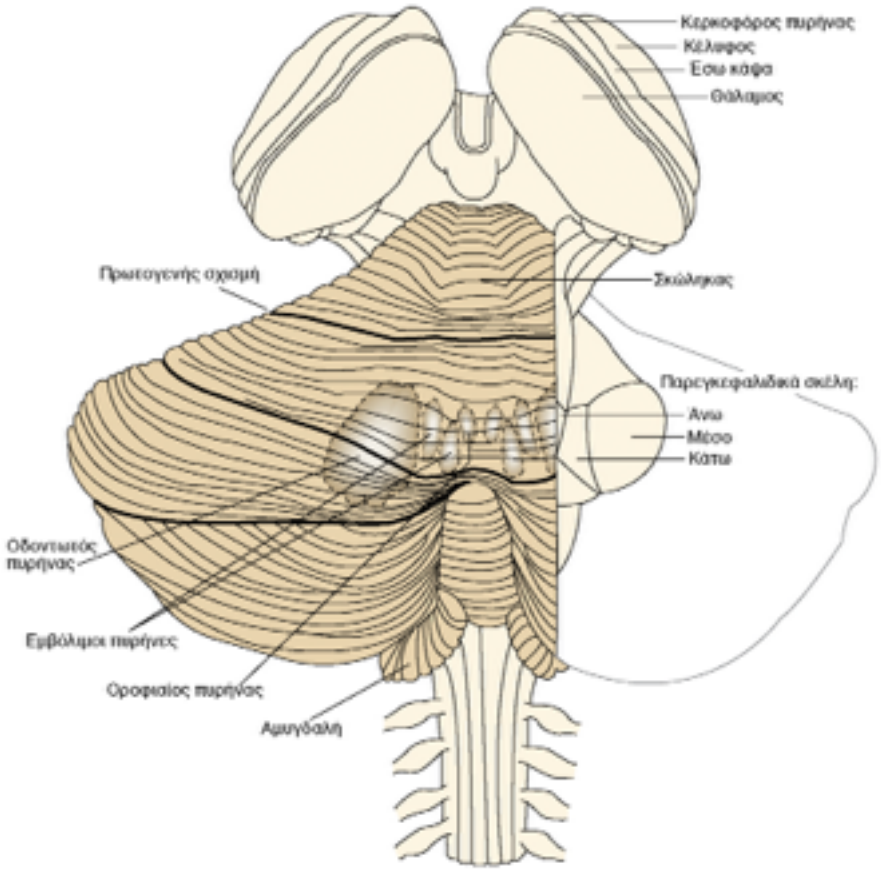

Εικόνα 29-7 Ραχιαία όψη της παρεγκεφαλίδας, στην οποία φαίνονται τα ανατομικά της στοιχεία. Μέρος του δεξιού ημισφαιρίου της παρεγκεφαλίδας έχει αφαιρεθεί για να φανούν τα παρεγκεφαλιδικά σκέλη. (Από Nieuwenhuys, Voogd και van Huijzen, 1988, τροποποιημένη.)

- Ημισφαίρια της παρεγκεφαλίδας
- Σκώληκας

- Εν τω βάθει πυρήνες συνδέονται με τις υπόλοιπες περιοχές του εγκεφάλου

Λειτουργική οργάνωση της παρεγκεφαλίδας

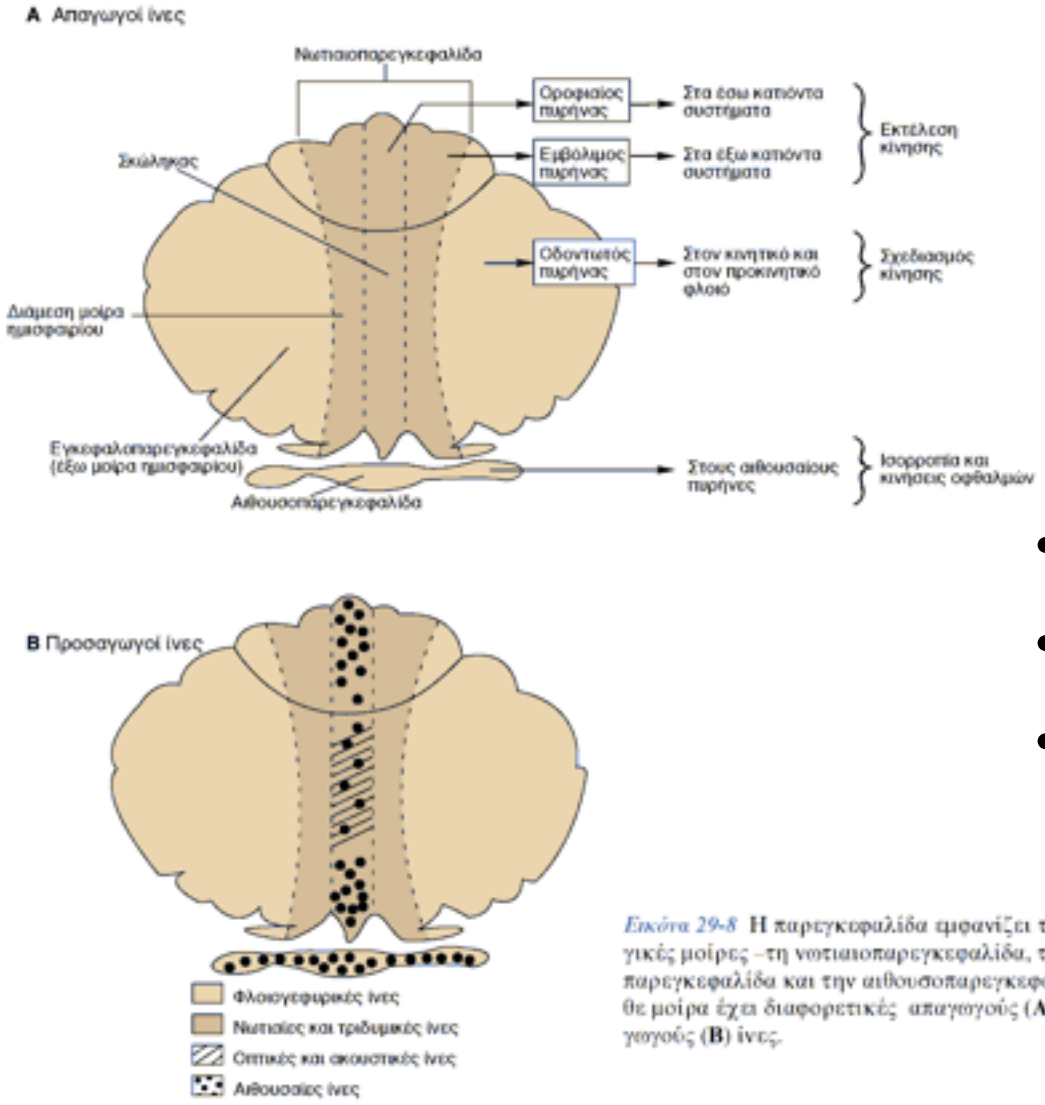

Εικόνα 29-8 Η παρεγκεφαλίδα αμφανίζει τρεις λειτουργικές μοίρες –τη νωτιαιοπαρεγκεφαλίδα, την εγκεφαλοπαρεγκεφαλίδα και την αιθουσοπαρεγκεφαλίδα– και κάθε μοίρα έχει διαφορετικές απαγωγούς (**A**) και προσαγωγούς (**B**) ίνες.

- Αιθουσοπαρεγκεφαλίδα
- Νωτιοπαρεγκεφαλίδα
- Εγκεφαλοπαρεγκεφαλίδα

Στοιβάδες της παρεγκεφαλίδας

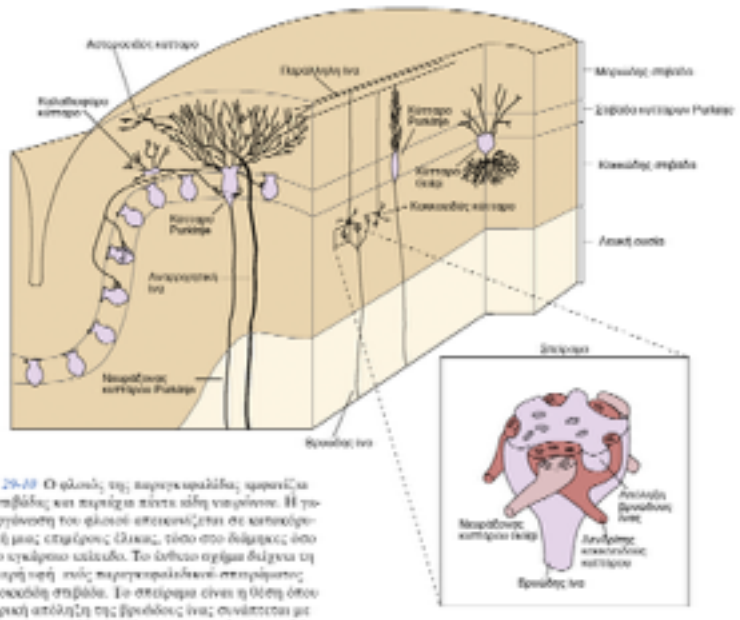

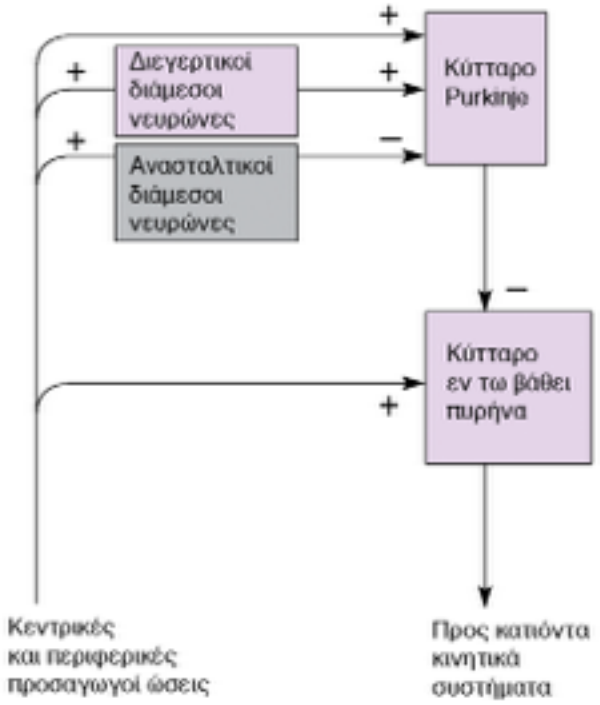

Εικόνα 29-11 Οι διεγερτικές ώσεις που φθάνουν στην παρεγκεφαλίδα είναι δυνατόν να τροποποιηθούν από τα κύτταρα Purkinje στον φλοιό της παρεγκεφαλίδας.

- Στοιβάδες
  - Κοκκώδη
  - στοιβάδα Purkinje
  - μοριακή
- Νευρώνες Purkinje
  - συνδέονται με νευρώνες στους εν τω βάθει πυρήνες
  - νευροδιαβιβαστής: GABA

Παθήσεις της παρεγκεφαλίδας

- Αταξία, έλλειψη συντονισμού κινήσεων, έλλειψη σταθερότητας του κορμού, ανικανότητα συντονισμού κινήσεων του σώματος και του οφθαλμού
  - Κληρονομική
  - Χρήση αλκοόλ, φαρμάκων
  - Αυτοάνοση αιτιολογία

Βασικά γάγγλια

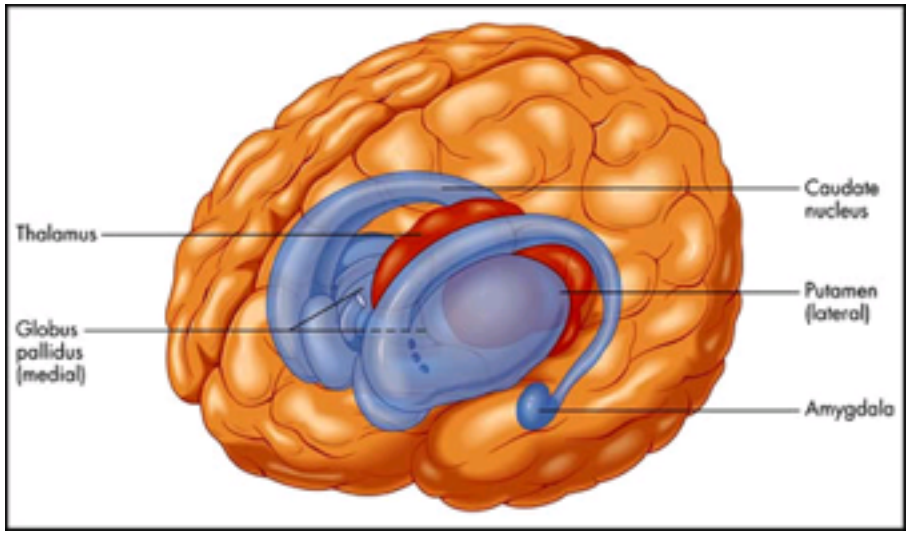

Κερκοφόρος πυρήνας (ραβδωτό)
Κέλυφος
Ωχρή σφαίρα (έξω και έσω μοίρα)
Υποθαλάμιος πυρήνας
Μέλαινα ουσία

Βασικά γάγγλια

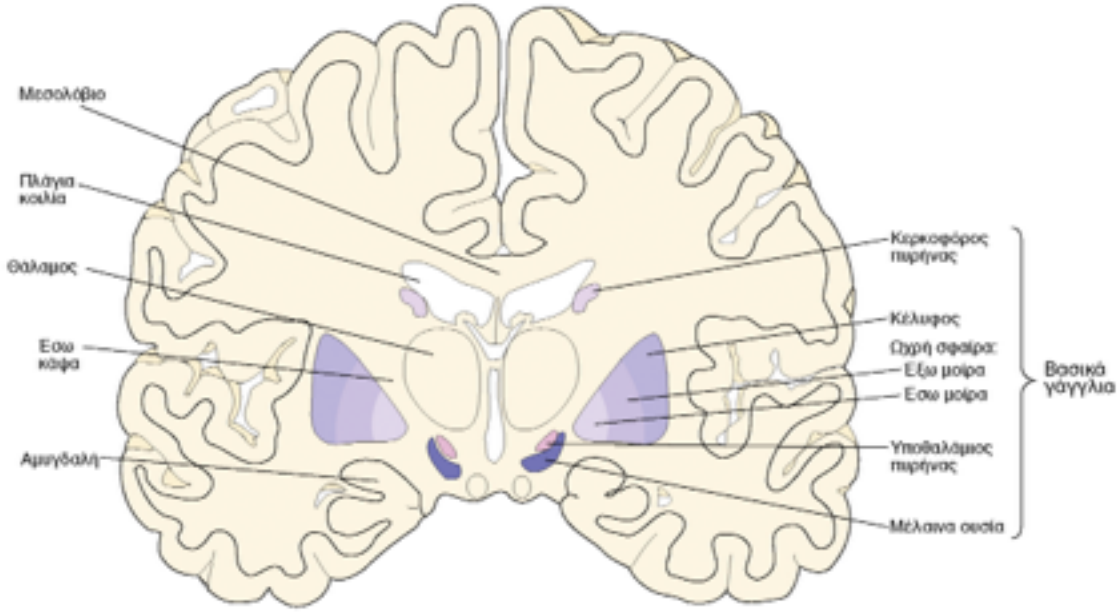

Εικόνα 29-13 Κατά μέτωπο τομή των εγκεφαλικών ημισφαιρίων, στην οποία φαίνονται τα βασικά γάγγλια σε σχέση με τις γειτονικές δομές. (Από Nieuwenhuys, Voogd και van Huijzen, 1988, τροποποιημένη.)

Βασικά γάγγλια
Κινητικό κύκλωμα

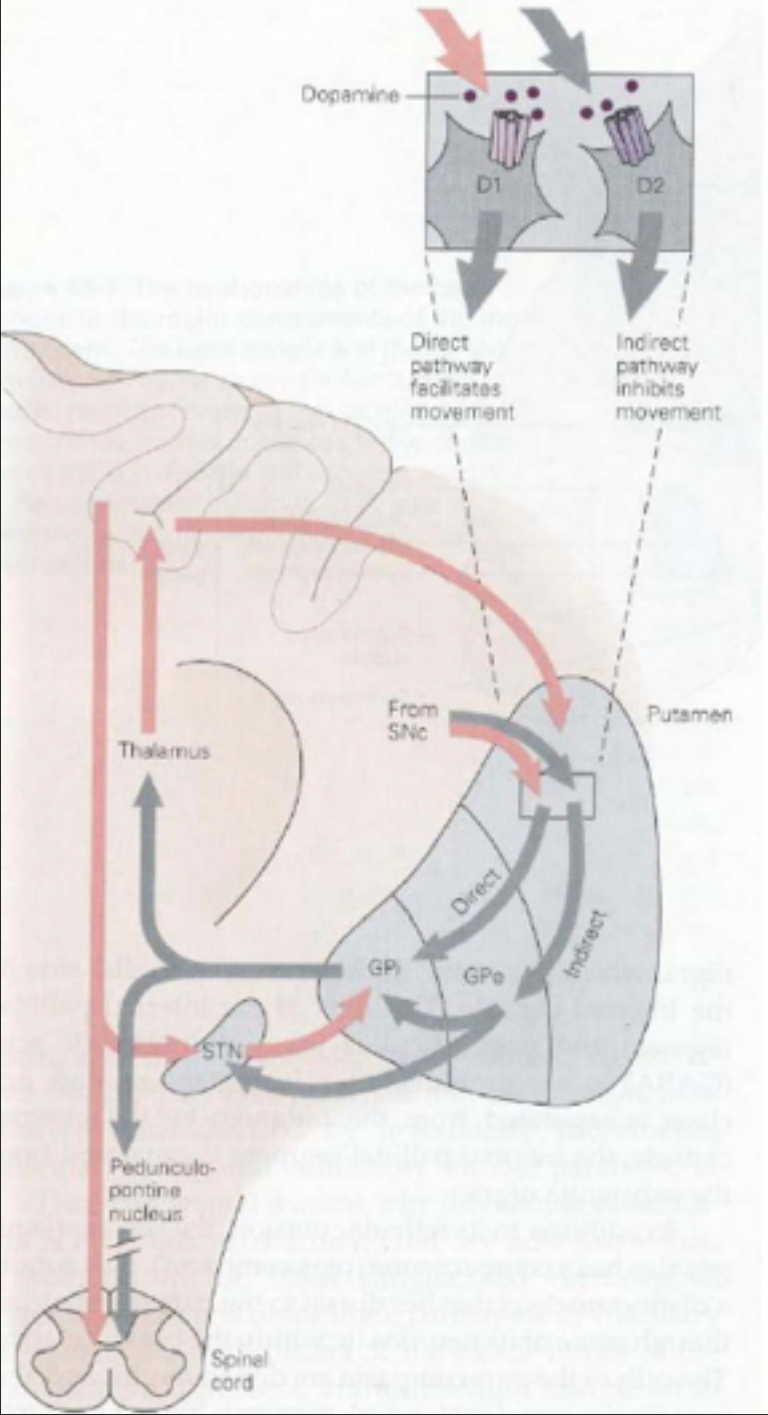

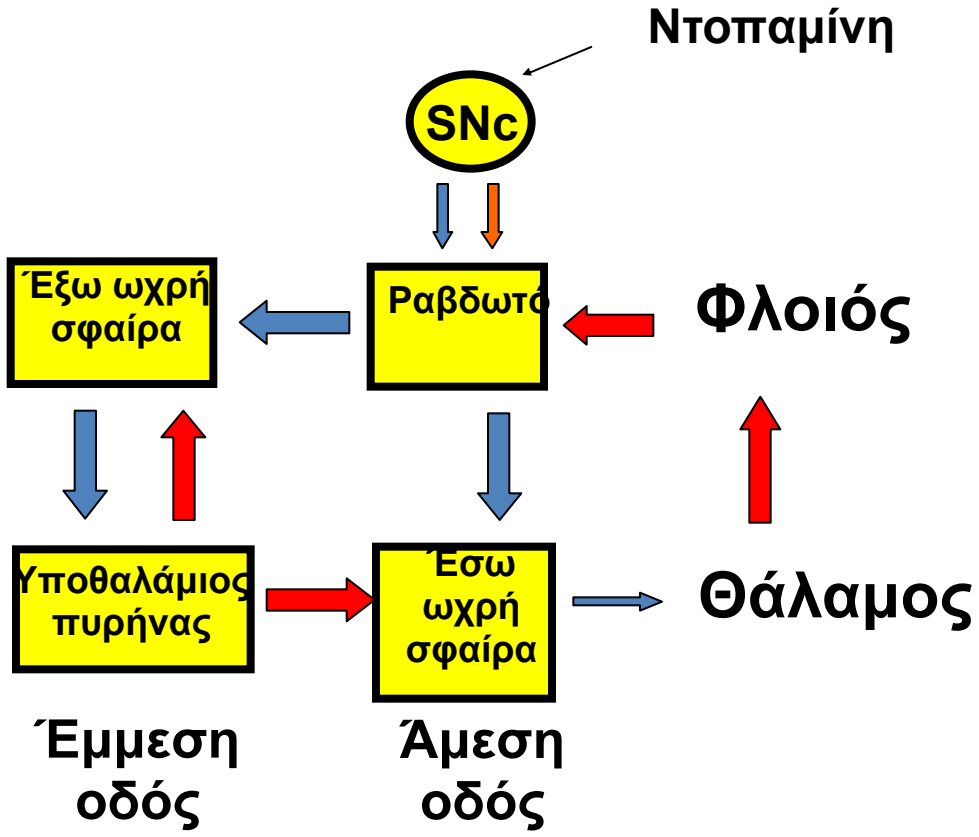

Ασθένεια του Πάρκινσον

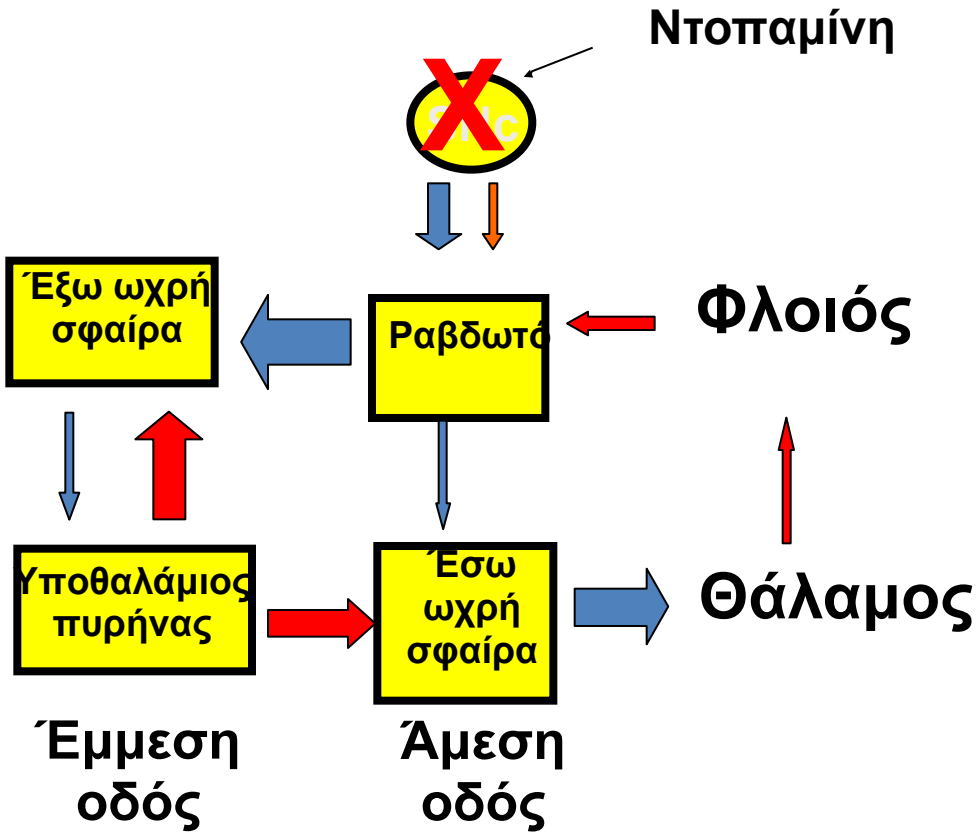

Ασθένεια του Πάρκινσον

- Εκφυλισμός των ντοπαμινεργικών νευρώνων
- Βραδυκινησία, μείωση των νοητικών λειτουργιών
- Τρόμος
- Michael J. Fox, Πάπας Ιωάννης Παύλος, Μοχάμεντ Αλί
- Θεραπευτικές προσπάθειες
  - Φαρμακολογικά (L-DOPA)
  - Εμφύτευση βλαστοκυττάρων
  - Διέγερση του υποθαλάμιου πυρήνα

Χειρουργική θεραπεία στην ασθένεια του Parkinson

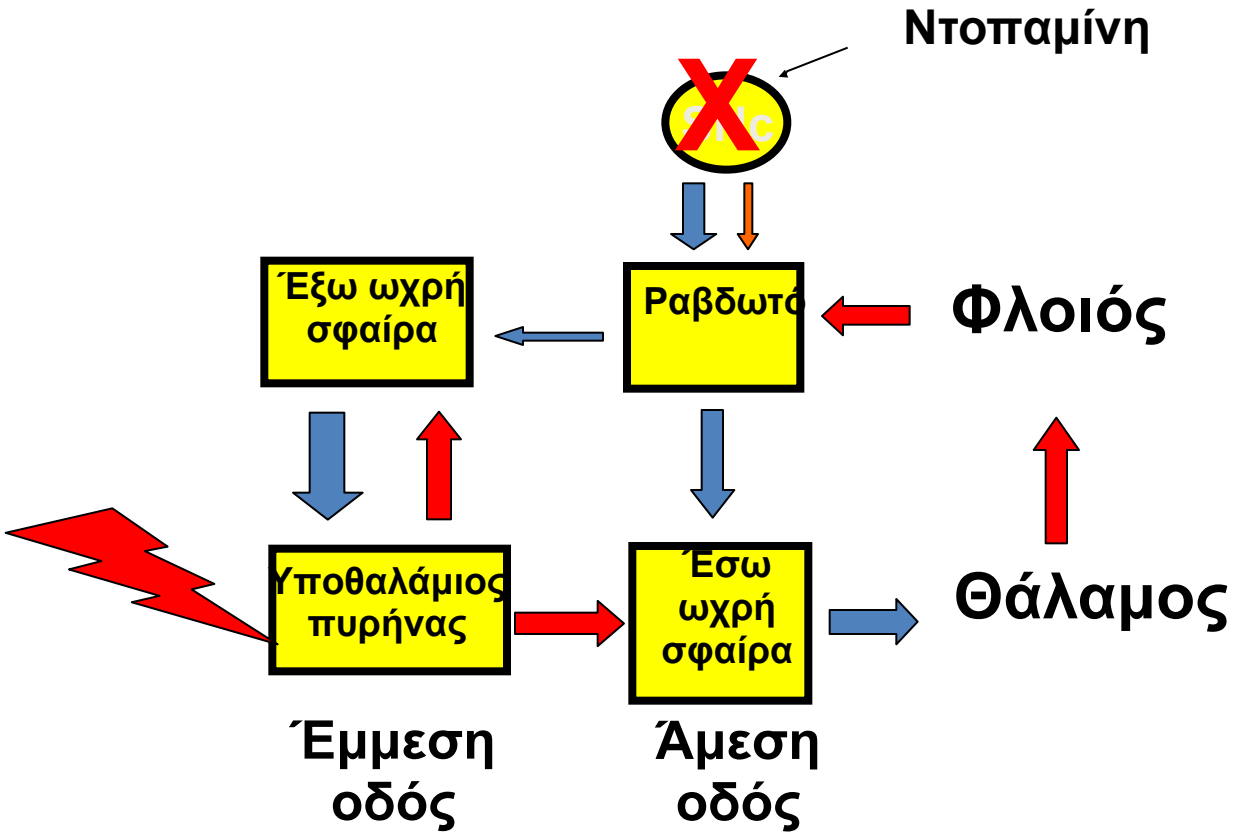

Νόσος του Huntington

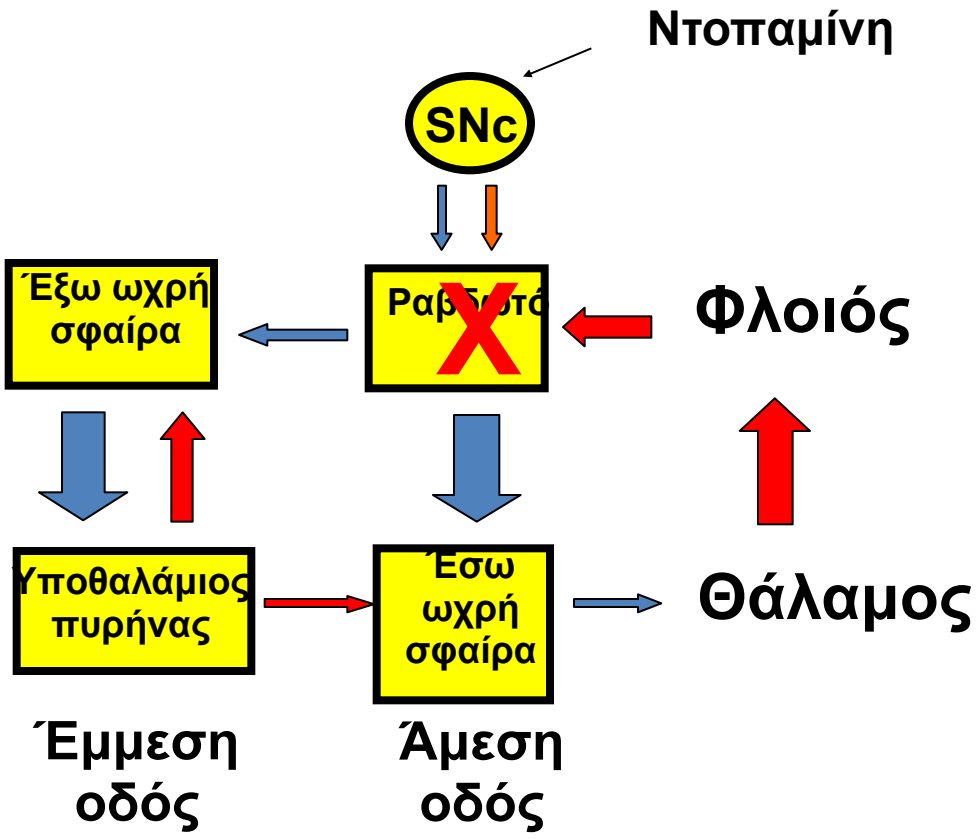

http://www.youtube.com/watch?v=IjFWOJKRLQ0&feature=related

Νόσος του Huntington

- Κληρονομική ασθένεια, αυτοσωμική επικρατής
- Γονίδιο Huntingtin, στο χρωμόσωμα 4
- Επαναλήψεις τριών βάσεων (CAG → γλουταμίνη)
- Εκφυλισμός των νευρώνων του ραβδωτού
- Βενεζουέλα – Λίμνη Μαρακάιμπο
- Υπερκινητικότητα, χορεία

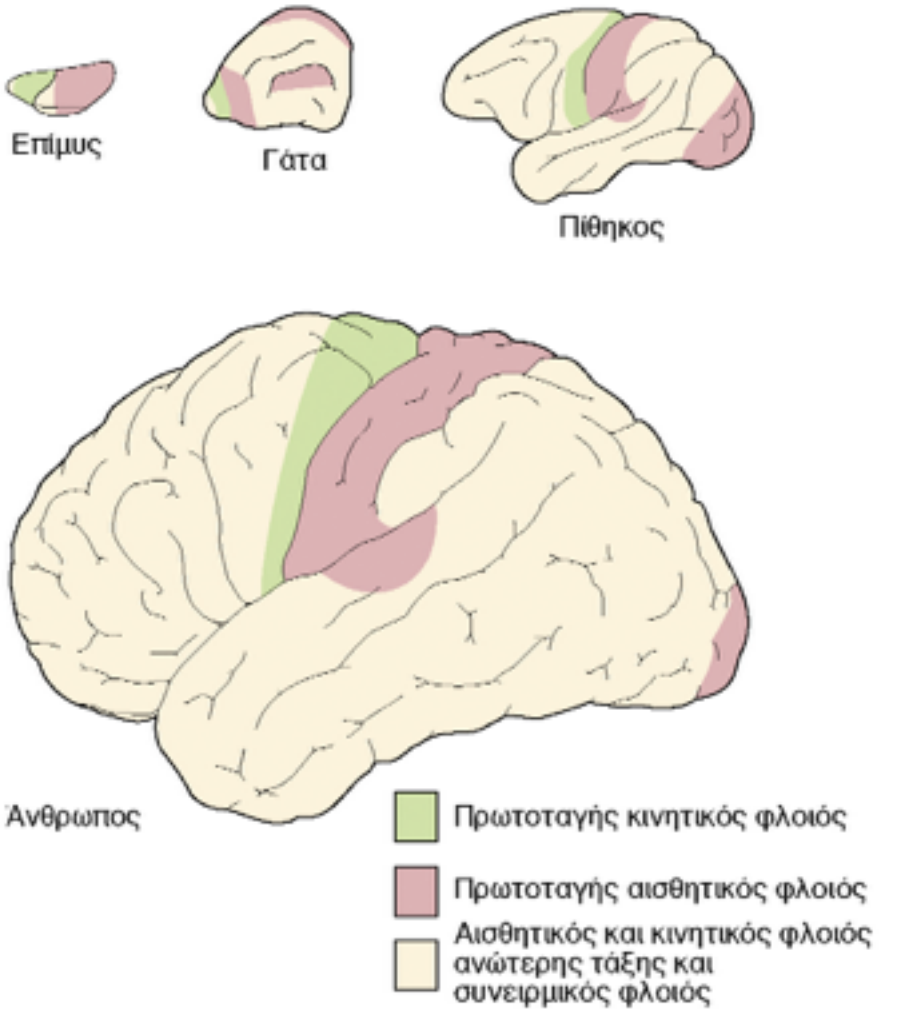

Εικόνα 19-1 Σχήματα (κλίμακα κατά προσέγγιση) των εγκεφαλικών ημισφαιρίων τεσσάρων θηλαστικών. Να σημειωθεί η μεγάλη αύξηση τόσο του μεγέθους των ημισφαιρίων όσο και της σχετικής έκτασης του αισθητικού και του κινητικού φλοιού ανώτερης τάξης καθώς και του συνειρμικού φλοιού.

Πίνακας 19-1 Κύριες αισθητικές, κινητικές και συνειρμικές περιοχές του φλοιού των εγκεφαλικών ημισφαιρίων

Λειτουργική σημασία	*Λοβός*	*Πεδίο Brodmann*
Πρωτοταγής αισθητικός φλοιός		
Σωματοαισθητικός	Βρεγματικός	1, 2, 3
Οπτικός	Ινιακός	17
Ακουστικός	Κροταφικός	41, 42
Αισθητικός φλοιός ανώτερης τάξης		
Σωματοαισθητικός ΙΙ	Βρεγματικός	2 (καλυπτρική μοίρα)
Οπτικός ΙΙ	Ινιακός	18
Οπτικός ΙΙΙ, ΙΙΙa, IV, V	Ινιακός, κροταφικός	19 και περιοχή εμπρός από το 19
Κάτω κροταφική οπτική περιοχή	Κροταφικός	21, 20
Οπίσθιος βρεγματικός φλοιός (σωματικές αισθήσεις, όραση)	Βρεγματικός	5 (σωματικός) 7 (οπτικός)
Ακουστικός	Κροταφικός	22
Πρωτοταγής κινητικός φλοιός	Μετωπιαίος	4
Κινητικός φλοιός ανώτερης τάξης (προκινητικός, συμπεριλαμβανομένης της συμπληρωματικής κινητικής περιοχής)	Μετωπιαίος	6, 8
Συνειρμικός φλοιός		
Βρεγματο-κροταφο-ινιακός (πολυαισθητικός, γλώσσα)	Βρεγματικός, κροταφικός και ινιακός	39, 40 και μοίρες των 19, 21, 22, 37
Προμετωπιαίος (γνωστική συμπεριφορά και σχεδιασμός κίνησης)	Μετωπιαίος	Περιοχή εμπρός από το 6
Στεφανιαίος (συναίσθημα και μνήμη)	Κροταφικός, βρεγματικός και μετωπιαίος	23, 24, 38, 28, 11

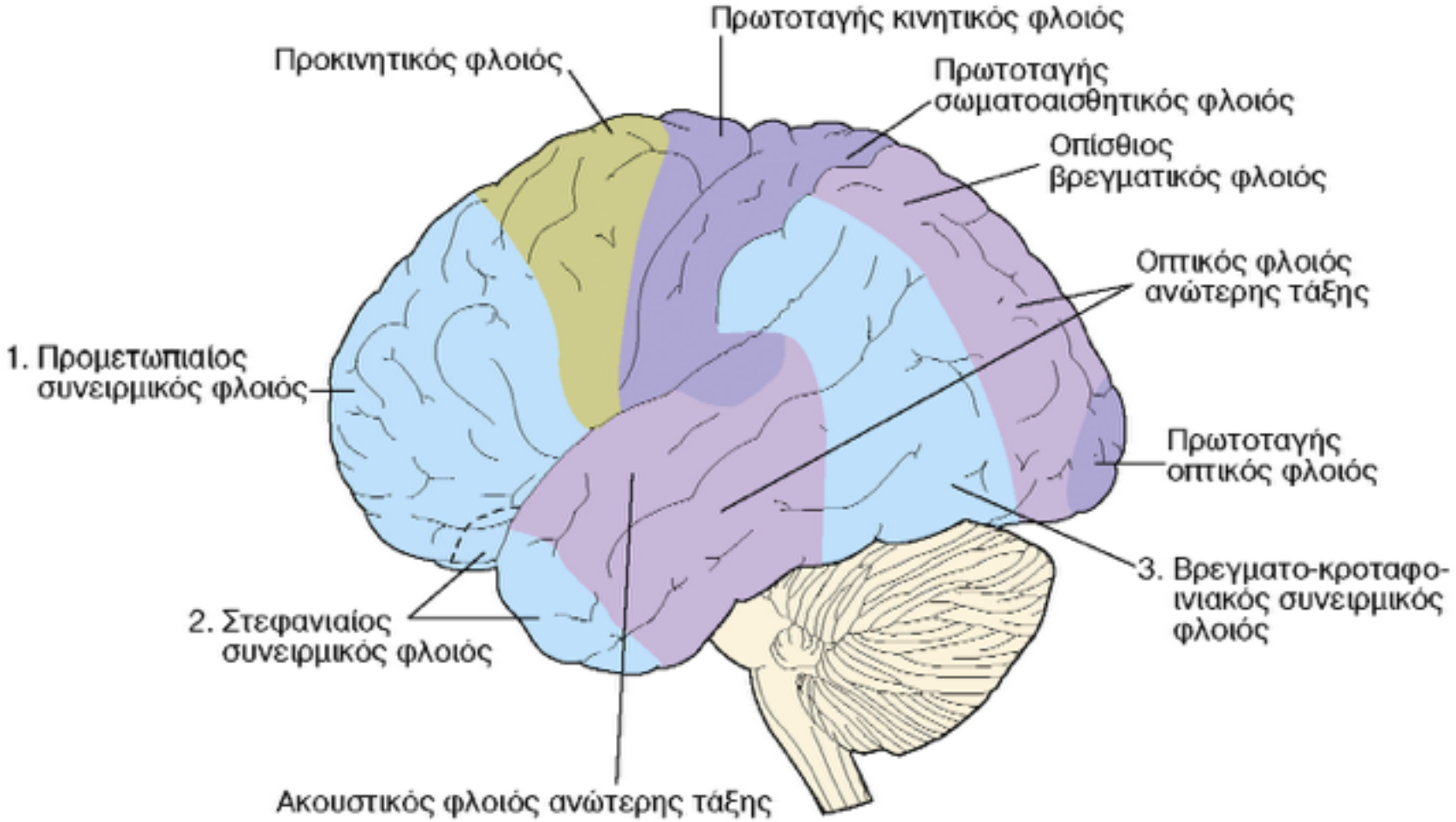

Εικόνα 19-2 Η έξω επιφάνεια του εγκεφάλου του ανθρώπου, στην οποία φαίνονται οι περιοχές του πρωτοταγούς αισθητικού και του πρωτοταγούς κινητικού φλοιού, του κινητικού και του αισθητικού φλοιού ανώτερης τάξης και οι τρεις περιοχές του συνειρμικού φλοιού.

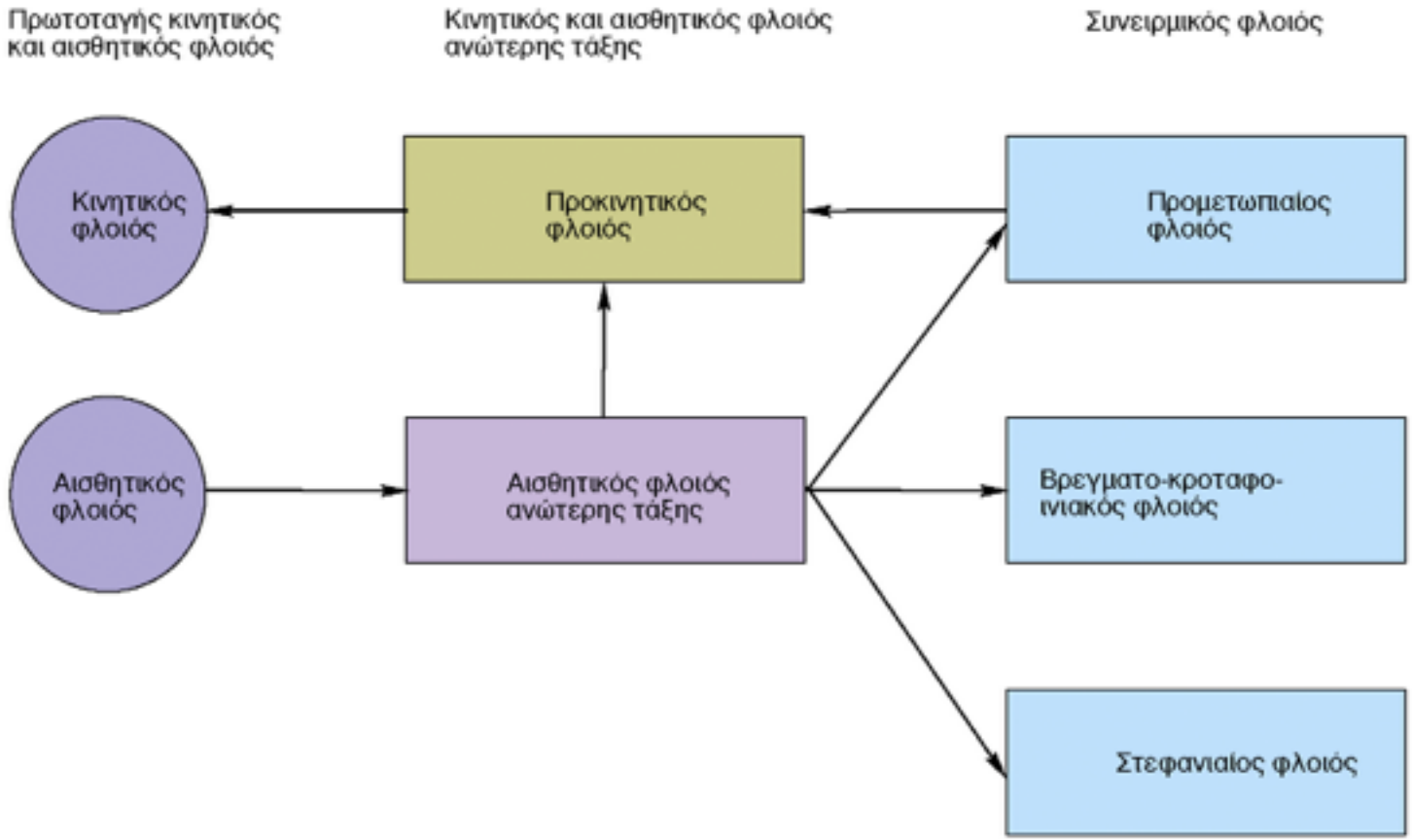

Εικόνα 19-3 Οι φλοιοφλοιικές συνδέσεις του πρωτοταγούς κινητικού και του πρωτοταγούς αισθητικού φλοιού, του κινητικού και του αισθητικού φλοιού ανώτερης τάξης και του συνειρμικού φλοιού παριστάνονται εδώ με τη μορφή ενός διαγράμματος ροής. Η ίδια γενική διάταξη επαναλαμβάνεται για καθέναν από τους κύριους αισθητικούς φλοιούς (για την όραση, την αφή και την ακοή). Για λόγους απλοποίησης έχουν παραλειφθεί ορισμένες συνδέσεις, όπως είναι εκείνες μεταξύ των συνειρμικών περιοχών.